

Caso Clínico

Querión de Celso: a propósito de un caso

Kerion Celsi: about a case

Judith Nelsi Montiel Centurión¹ 

Andrea Belén Mongelós Ortiz¹ 

María Noemí Da Ponte¹ 

María Elena Ibáñez¹ 

Arnaldo Benjamín Aldama Caballero¹ 

¹Universidad Nacional de Asunción, Facultad de Ciencias Médicas, Hospital de Clínicas, Cátedra de Dermatología. San Lorenzo, Paraguay.

Editor responsable: Ángel Ricardo Rolón Ruiz Díaz, Ministerio de Salud Pública y Bienestar Social, Centro Médico Nacional-Hospital Nacional. Itauguá, Paraguay.

Revisor 1: Jesús Agustín Irrazábal Rojas. Ministerio de Salud Pública y Bienestar Social, Centro Médico Nacional-Hospital Nacional. Itauguá, Paraguay.


Revisor 2: Cemia Carolina Penayo Musa. Ministerio de Salud Pública y Bienestar Social, Centro Médico Nacional-Hospital Nacional. Itauguá, Paraguay.

RESUMEN

Divulgamos el caso de Querión de Celso del cuero cabelludo en una niña de 6 años, procedente de área urbana con antecedente patológico de tiña *capitis*. La tiña de la cabeza, tinea *capitis* o dermatofitosis es una infección fúngica causada por hongos, denominados «dermatofitos».

Autor de Correspondencia: Judith Nelsi Montiel. Universidad Nacional de Asunción, Facultad de Ciencias Médicas, Hospital de Clínicas, Cátedra de Dermatología. San Lorenzo, Paraguay. Correo electrónico: judith1993jm@gmail.com

Artículo recibido: 08 de marzo de 2024. **Artículo aprobado:** 10 de abril de 2024

 Este es un artículo de acceso abierto, distribuido bajo los términos de [Licencia de Atribución Creative Commons](https://creativecommons.org/licenses/by/4.0/), que permite uso, distribución y reproducción en cualquier medio, siempre que se acredite el origen y la fuente originales.

Como citar este artículo: Montiel Centurión JN, Mongelós Ortiz AB, Da Ponte MN, Ibáñez ME, Aldama Caballero AB. Querión de Celso: a propósito de un caso. Rev. Nac. (Itauguá). 2024;16(2):155-162.

El querión es una manifestación grave de tinea capitis que resulta de una intensa respuesta inmune a la infección y caracteriza por el desarrollo de una placa inflamatoria con pústulas, costras gruesas y/o drenaje.

Palabras clave: querión de Celso, tinea capitis, dermatomicosis

ABSTRACT

We report the case of Querión de Celso of the scalp in a 6-year-old girl from an urban area with a pathologic history of tinea capitis. Tinea capitis or dermatophytosis is a fungal infection caused by fungi called “dermatophytes”.

Kerion is a severe manifestation of tinea capitis resulting from an intense immune response to infection and characterized by the development of an inflammatory plaque with pustules, thick crusts and/or drainage.

Keywords: Kerion of Celsus, tinea capitis, dermatomycosis

INTRODUCCIÓN

La tiña de la cabeza, tinea capitis o dermatofitosis es una infección fúngica causada por tres géneros de hongos, caracterizados por su capacidad de invadir los tejidos queratinizados (pelo, piel y uñas) y multiplicarse en esa localización. Estos hongos, en conjunto denominados «dermatofitos», son *Microsporum*, *Trichophyton* y *Epidermophyton*⁽¹⁾. La tiña capitis puede clasificarse clínicamente en seca (90 %) e inflamatoria o querión (10 %). El término “querión” se adoptó por primera vez en Roma en el año 30 a.C por Cornelius Celsi que significa “panal”. La Tiña capitis, presenta una alta incidencia en la población pediátrica, cuyo factor determinante se debe a cambios en la secreción y el pH cutáneo tras la pubertad⁽²⁾

El querión es una manifestación grave de tinea capitis que resulta de una intensa respuesta inmune a la infección. El querión se caracteriza por el desarrollo de una placa inflamatoria con pústulas, costras gruesas y/o drenaje¹. Está causada por *M. canis* en la mayoría de los casos y en segundo lugar *M. gypseum*. Representa el 4-10% de los casos de tiña capitis y predomina en áreas rurales o suburbanas, donde las condiciones de higiene juegan un papel fundamental, también son susceptibles pacientes con inmunosupresión, enfermedades sistémicas como diabetes, anemia⁽³⁾.

CASO CLÍNICO

Niña de 6 años, procedente de área urbana, acude a la consulta por cuadro de 1 semana de aparición de costras amarillentas en cuero cabelludo con dolor y secreción purulenta. El cuadro se acompaña de fiebre y adenopatías, refiere contacto cercano con familiar con lesiones similares en el cuero cabelludo. Consultó con facultativo quien indicó antibioticoterapia, ante escasa mejoría y aparición de nuevas lesiones acude a nuestro servicio. Como antecedente patológico de la enfermedad actual, la madre refiere que 1 mes antes fue diagnosticada con tiña capitis y recibió tratamiento tópico con champú de ketoconazol al 2 %.

Exploración física

Placa gruesa, con costra amarillenta en su superficie, de aproximadamente 5 x 3 cm, de bordes irregulares y límites netos, con secreción serohemática y dolor a la palpación, que asienta en región parietal izquierda, acompañado de otras lesiones de menor tamaño alrededor (Figura 1). En la región posterior a la placa se encuentra una formación nodular eritematosa de aproximadamente 3 cm de diámetro, fluctuante, con orificios en el centro con el signo de la espumadera presente (Figura 2). Adenopatías occipitales numerosas, dolorosas, móviles. Presencia de liendres abundantes. Se toma muestra para cultivo bacteriano y micológico.

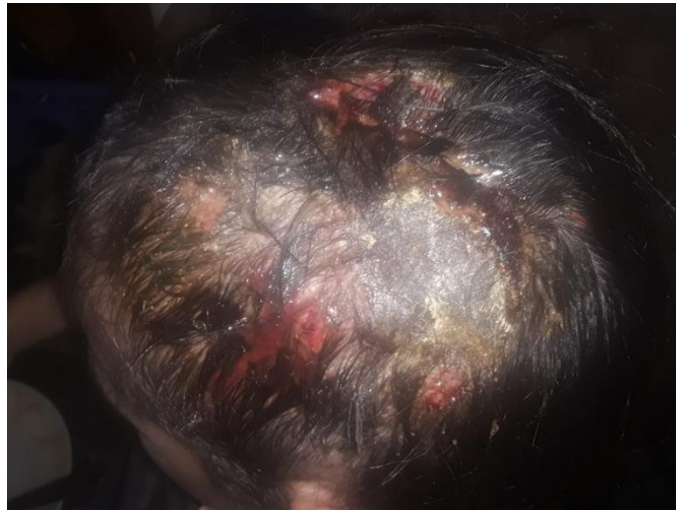

Figura 1: Placa gruesa, con costra amarillenta en su superficie, con secreción serohemática y dolor a la palpación, que asienta en región parietal izquierda, acompañado de otras lesiones de menor tamaño alrededor

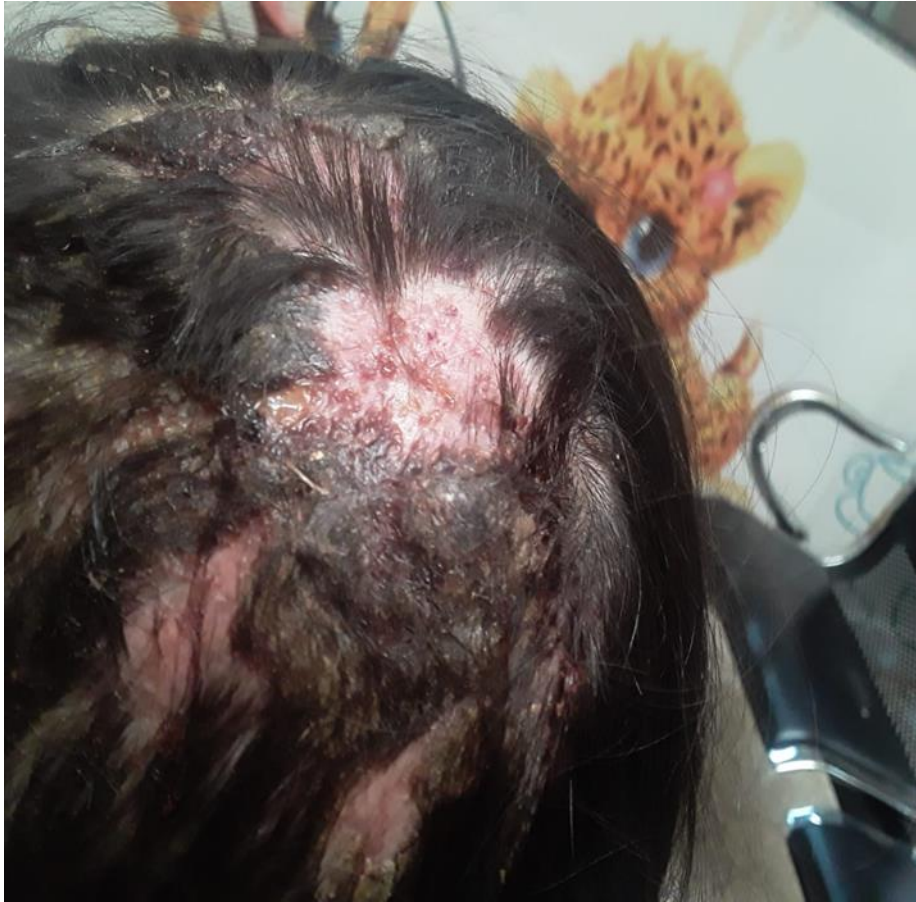

Figura 2: En la región posterior a la placa se encuentra una formación nodular eritematosa de aproximadamente 3 cm de diámetro, fluctuante, con orificios en el centro con el signo de la espumadera presente

Estudios microbiológicos

Examen directo y cultivo: ante la sospecha clínica de un proceso infeccioso se realizaron frotis y cultivos para gérmenes comunes y hongos. Los estudios para gérmenes comunes y el examen directo para hongos fueron negativos.

En el cultivo para hongos se observó crecimiento de colonias al mes, compatibles con de *Microsporium canis*. (Figura 3).

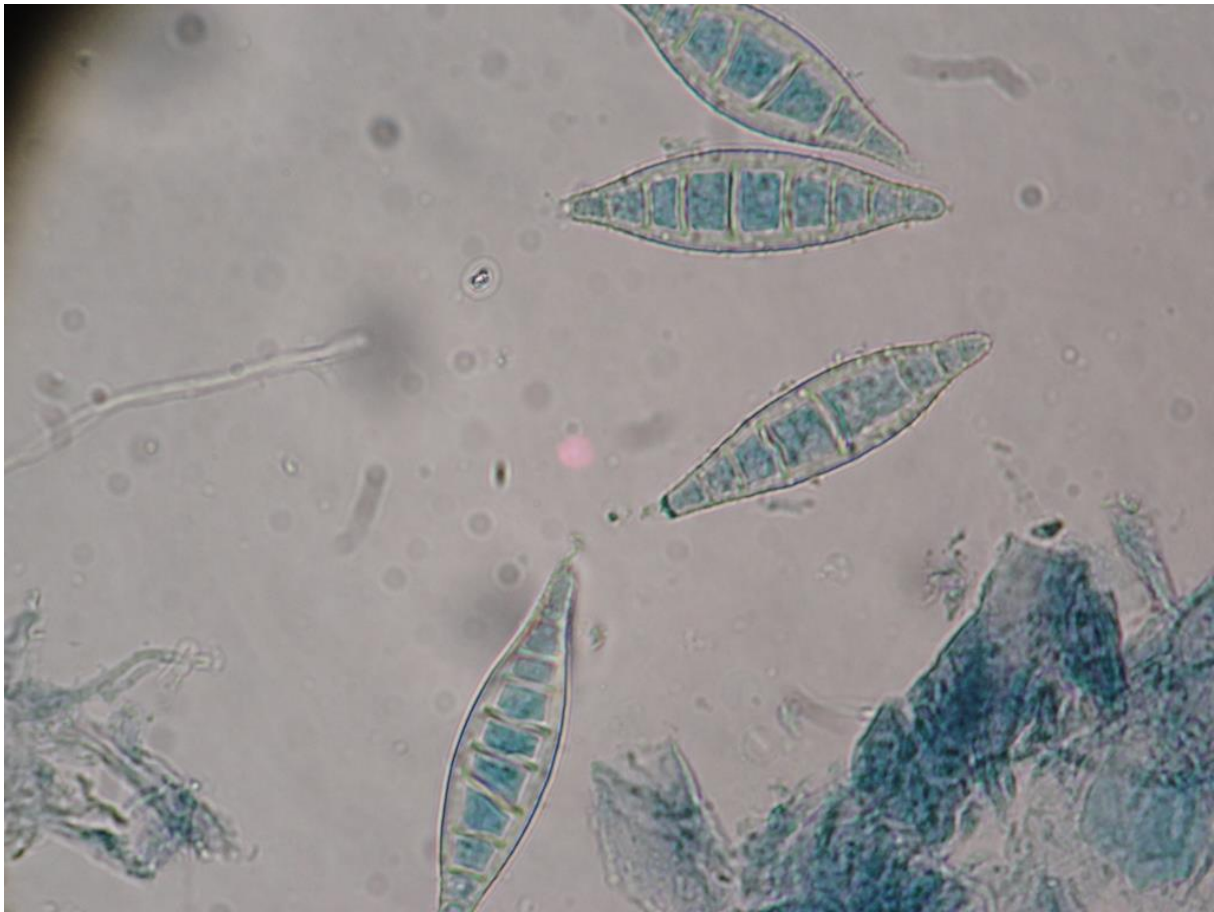


Figura 3: Macroconidios de 6 a 12 células, de paredes rugosas y gruesas, con ápice rostrado y ligeramente doblados, compatibles con *Microsporum canis*.

Evolución

La paciente completó el esquema de tratamiento con prednisona 1mg/kp/día por 2 semanas, Ivermectina 12mg y 12 semanas con Griseofulvina a 20mg/kp/día mostrando una buena evolución y curación de la enfermedad.

DISCUSIÓN

La dermatofitosis o tiña es uno de los motivos de consulta más frecuente en dermatología en el mundo (20-25%)^(4,5). La tiña de la cabeza es una infección fúngica del cuero cabelludo que se presenta clínicamente como zonas de alopecia con prurito y descamación ⁽⁶⁾. *Las especies de hongos dermatofitos Trichophyton y Microsporum* son las principales causas de la tinea capitis^(5,7)

La tiña de la cabeza puede presentarse como una pérdida sutil de cabello acompañada de descamación del cuero cabelludo, alopecia con parches escamosos o alopecia con puntos negros⁽¹⁾

Una forma más grave de tiña de la cabeza está representada por el querion de Celso, donde el cuero cabelludo se infecta y produce una invasión subcutánea que destruye el tejido afectado tras una hipersensibilidad mediada por Linfocitos T contra los dermatofitos ^(1,5).

Clínicamente inicia como una o varias placas pseudoalopécicas, con pelos cortos, escama, eritema, pústulas y costras melicéricas; puede manifestarse con aumento de volumen y salida de material purulento, dando un aspecto de panal de abejas, imagen que le da el nombre de querión. El síntoma principal es el dolor. Sin tratamiento puede desarrollar fibrosis y alopecia cicatricial. Puede cursar con adenopatías regionales dolorosas con afectación al estado general, febrícula o fiebre^(3,2)

La tiña capitis se adquiere por contacto directo con otras personas infectadas (en su casa o en la escuela), animales (caninos o felinos) y objetos inanimados (peines, gorros, ropa de cama, ropa y tierra), por lo que es importante destacar ya que la madre de la paciente refirió que la niña tuvo contacto cercano con otra niña con lesiones sugerentes de tiña capitis en cuero cabelludo^(1,7)

El querion de Celso puede ser confundido con otras patologías como: infecciones bacterianas, dermatitis atópica, psoriasis, dermatitis seborreica, llevando algunas veces a un diagnóstico tardío^(1,3)

El diagnóstico se basa en la clínica y el nexa epidemiológico, para su diagnóstico se han establecido: el examen directo y el cultivo, examen dermatoscópico, examen con lámpara de Wood, o pruebas de reacción de cadena a la polimerasa (PCR)^(1,2)

El tratamiento tiene como objetivo la curación clínica y micológica. Para ello, los dos fármacos antifúngicos de primera línea por vía oral son la griseofulvina (20 mg/kg/día) y la terbinafina (75-250 mg/día según peso, en mayores de 20 kg), se puede tener como alternativa, itraconazol y fluconazol. La duración del tratamiento suele alcanzarse en unas 4-6 semanas^(1,2,7). Los tratamientos tópicos en forma de champú ayudan a reducir la difusión de esporas y el riesgo de contagio⁽⁶⁾. También se pueden usar tratamiento combinadas con terapia fotodinámica con antifúngicos orales, con buenos resultados⁽⁸⁾

Es necesario el uso de corticoides a dosis de 0.5-1mg/kg/día por al menos 2 semanas para evitar la alopecia cicatricial, secuela importante que podemos observar si es que no se limita la reacción inflamatoria del paciente y si no se inicia la terapia antimicótica adecuada^(2,3)

Es de suma importancia el papel del dermatólogo para el diagnóstico e inicio de tratamiento oportuno y rápido para evitar secuelas y complicaciones

Agradecimientos

Dr. José Pereira. Bioquímico Clínico. Micólogo

Conflicto de intereses

Declaramos que ninguno de los autores posee conflicto de intereses.

Financiamiento

Este reporte de caso fue realizado mediante financiación propia

Declaración de contribución de los autores

JM, AM, MD, MI: concibieron y diseñaron el estudio, JM, AM, MD, MI y AA: contribuyeron a la adquisición de datos e interpretación. JM: escribió el manuscrito. Todos los autores contribuyeron a la discusión, revisión y aprobación del manuscrito final.

REFERENCIAS

1. Ion A, Popa LG, Porumb-Andrese E, Dorobanțu AM, Tătar R, Giurcăneanu C, *et al.* A current diagnostic and therapeutic challenge: tinea capitis. *J Clin Med.* 2024;13(2):376. doi: 10.3390/jcm13020376.
2. Guerreo-Roldan O, Perez-Restrepo J, Gonzalez- Alba M, Valbuena-Rodriguez M, Montalvo-Clavijo M. Querión de Celso, aspectos diagnósticos y terapéuticos: presentación de un caso. *Rev argent dermatol.* 2021;102(3):40-7.
3. Figueroa-Ramos G, Eljube López E, Atoche Diéguez A, Torres-Zavala L, Lazcano-Prieto B. Tiña inflamatoria de la cabeza (querión de Celso) por *Trichophyton mentagrophytes*. *Dermatol Rev Mex.* 2023;67(1):101-6.
4. Hill RC, Caplan AS, Elewski B, Gold JAW, Lockhart SR, Smith DJ, *et al.* Expert panel review of skin and hair dermatophytoses in an era of antifungal resistance. *Am J Clin Dermatol.* 2024. doi.org/10.1007/s40257-024-00848-1.
5. Reyes IAF, Vega DC, Arriaga LFR, *et al.* Kerion celsi caused by *microsporum gypseum*: report of two cases and review. *J Dermat Cosmetol.* 2018;2(3):151-157. doi: 10.15406/jdc.2018.02.00066

6. Chen XQ, Zhou YB, Xiao YY, Ma L. [Prevention and control of pediatric tinea capitis]. *Zhonghua Liu Xing Bing Xue Za Zhi*. 2023;10;44(12):1988-1992. Chinese. doi: 10.3760/cma.j.cn112338-20230613-00373
7. Jung ES, Lee SK, Lee IJ, Nam KH, Yun SK, Kim HU, *et al*. Three cases of recalcitrant pediatric tinea capitis successfully treated with griseofulvin. *Annals of Dermatology*. [citado 18 de marzo de 2024]. 2023;35(Suppl 2):S247-21. Disponible en: <https://www.ncbi.nlm.nih.gov/pmc/articles/PMC10727883/pdf/ad-35-S247.pdf>
8. Chen X, Liang Y, Guo Z, Huang R, Zheng W, Wu W, *et al*. Photodynamic therapy combined with antifungal drugs against kerion: a report of six cases and literature review. *Photodiagnosis Photodyn Ther*. 2024;46:104039. doi: 10.1016/j.pdpdt.2024.104039.