


Artículo original

Cirugía de catarata por pequeña incisión combinada con trabeculectomía en pacientes con catarata y glaucoma refractario a terapia máxima


Cataract surgery by small incision combined with trabeculectomy in patients with cataract and glaucoma refractory to maximum therapy

Paola Taveras Plasencia¹ 

Arianna Armijo Ibarra¹ 

Amanda Guerrero¹ 

Margarita Samudio¹ 

Miguel Scalagmona¹ 


Luis Pereira¹ 

María Elena Fleitas¹ 

¹Fundación Visión, Departamento de Glaucoma. Fernando de la Mora, Paraguay.

Editor responsable: Ángel Ricardo Rolón Ruíz Díaz . Ministerio de Salud Pública y Bienestar Social, Centro Médico Nacional-Hospital Nacional. Itauguá, Paraguay.

Revisor 1: Andrea Romina Oleñik Memmel . Augeninstitut ELZA. Zürich, Suiza.


Revisor 2: Ana Barrios . Ministerio de Salud Pública y Bienestar Social, Centro Médico Nacional-Hospital Nacional. Itauguá, Paraguay.

RESUMEN

Introducción: las dos condiciones que causan ceguera y que pueden frecuentemente coexistir en el mismo paciente son glaucoma y catarata. La cirugía de catarata más trabeculectomía es de gran utilidad en países de América Latina por los buenos resultados visuales y el bajo costo para pacientes

Autor de Correspondencia: Taveras Plasencia P. Fundación Visión, Departamento de Glaucoma. Fernando de la Mora, Paraguay. Correo electrónico: paolataverasp@gmail.com

Artículo recibido: 31 de octubre de 2023. **Artículo aprobado:** 20 de agosto de 2024

 Este es un artículo de acceso abierto, distribuido bajo los términos de [Licencia de Atribución Creative Commons](https://creativecommons.org/licenses/by/4.0/), que permite uso, distribución y reproducción en cualquier medio, siempre que se acredite el origen y la fuente originales.

Como citar este artículo: Taveras Plasencia P, Armijo Ibarra A, Guerrero A, Samudio M, Scalagmona M, Pereira L, et al. Cirugía de catarata por pequeña incisión combinada con trabeculectomía en pacientes con catarata y glaucoma refractario a terapia máxima. Rev. Nac. (Itauguá). 2024;16(3):096-109.

de escasos recursos económicos. Siendo una alternativa costo efectiva para este tipo de población.

Objetivo: describir los resultados de la cirugía de catarata por pequeña incisión combinada con trabeculectomía en pacientes con glaucoma refractario a terapia máxima en la Fundación Visión.

Métodología: se realizó un estudio observacional retrospectivo que incluyó a pacientes intervenidos con una cirugía combinada de catarata y glaucoma en la Fundación Visión de mayo del 2021 al 30 de abril del 2022. Se analizaron las siguientes variables; agudeza visual, presión intraocular (PIO), número de medicamentos hipotensores, pre y post cirugía, además de las complicaciones operatorias.

Resultados: previo a la cirugía, el 51 % de los pacientes tenía una PIO entre 21 a 30 mmHg, y el 57 % usaba una triple terapia medicamentosa. Posterior a la cirugía, el 98 % de los pacientes presentaron PIO <20 mmHg y el 41 % no necesitó usar medicamentos hipotensores. La PIO se redujo significativamente ($p < 0.001$) de 28,59 mmHg en la pre cirugía a 11,18 mmHg en la post cirugía. En el 41 % de los pacientes ($n = 21$) el éxito fue completo, en el 57 % ($n = 29$) éxito fue parcial y en un paciente no hubo éxito. Solo hubo un caso de complicación intraoperatoria con zonulodíálisis y las complicaciones postoperatorias fueron el desprendimiento coroideo y ampolla plana, con dos casos cada uno.

Conclusión: la cirugía de catarata por incisión pequeña combinada con trabeculectomía es un tratamiento seguro, eficaz y de menor costo para personas que padecen catarata y glaucoma.

Palabras clave: catarata, glaucoma, técnica combinada, SICS, trabeculectomía, PIO,

ABSTRACT

Introduction: the two conditions that cause blindness and that can frequently coexist in the same patient are glaucoma and cataract. Cataract surgery plus trabeculectomy is very useful in Latin American countries due to its good visual results and low cost for patients with limited economic resources. Being a cost-effective alternative for this type of population.

Objective: to describe the results of small incision cataract surgery combined with trabeculectomy in patients with glaucoma refractory to maximum therapy at Fundación Visión.

Methodology: a retrospective observational study was carried out that included patients who underwent combined cataract and glaucoma surgery at Fundación Visión from May 2021 to April 30, 2022. The following variables were analyzed; visual acuity, intraocular pressure (IOP), number of hypotensive medications, pre and post surgery, in addition to operative complications.

Results: before surgery, 51 % of patients had an IOP between 21 to 30 mmHg, and 57 % used triple drug therapy. After surgery, 98 % of patients had IOP <20 mmHg and 41 % did not need to use

hypotensive medications. IOP was significantly reduced ($p < 0.001$) from 28.59 mmHg pre-surgery to 11.18 mmHg post-surgery. In 41% of patients ($n = 21$) the success was complete, in 57% ($n = 29$) the success was partial and in one patient there was no success. There was only one case of intraoperative complication with zonulodiolysis and the postoperative complications were choroidal detachment and flat bulla, with two cases each.

Conclusion: small-incision cataract surgery combined with trabeculectomy is a safe, effective, and lower-cost treatment for people suffering from cataract and glaucoma.

Keywords: cataract, glaucoma, combined surgery, SICS, trabeculectomy, IOP.

INTRODUCCIÓN

La catarata es una opacidad del cristalino del ojo que afecta la visión, mientras que el glaucoma es una enfermedad ocular crónica que daña el nervio óptico, a menudo debido a una presión intraocular elevada. El glaucoma es una de las causas primordiales de ceguera en el mundo, junto con la catarata y los errores refractivos⁽¹⁾. Se desconoce la prevalencia real⁽²⁾, pero se estima que afecta del 1 al 2,4 % de la población mayor de 40 años^(3,4). El glaucoma y la catarata pueden coexistir en un mismo paciente y cuando ambos están presentes en un paciente, el tratamiento se complica, especialmente si el glaucoma es refractario a la terapia máxima disponible⁽⁵⁾. Con el envejecimiento de la población aumenta la prevalencia de ambas⁽³⁾, que se traduce en preocupación al momento de escoger el mejor momento para realizar las cirugías^(5,6). La presión intraocular (PIO) es el único factor de riesgo modificable conocido para la progresión de la pérdida del campo visual⁽³⁻⁶⁾. La forma más afectiva de tratar a los pacientes con glaucoma que también tienen catarata aún está en debate⁽⁷⁾.

La cirugía combinada de cirugía de catarata por pequeña incisión (SICS) con trabeculectomía es una opción aceptable en el manejo quirúrgico de pacientes con catarata y glaucoma no controlados con la máxima terapia médica tolerada^(8,9). Se ha mostrado que aquellos pacientes sometidos a cirugía combinada experimentaron una mayor mejoría de la agudeza visual tres meses después de la cirugía⁽¹⁰⁾. Otros estudios demostraron resultados menos favorables en pacientes que se sometieron a lensectomía posterior al realizarse una trabeculectomía^(10,11).

Entre las ventajas de realizar el procedimiento combinado, se destaca el evitar un procedimiento quirúrgico adicional, resultando en un costo/beneficio efectivo. A pesar de ser la técnica más realizada en la Fundación Visión, no se ha realizado un estudio que describa los resultados del mismo en la institución^(12,13).

METODOLOGÍA

Diseño y población de estudio

Se realizó un estudio retrospectivo de series de casos de 51 pacientes registrados en la base de datos del servicio con diagnóstico de glaucoma refractario a tratamiento con terapia máxima (timolol, dorzolamida, brimonidina y análogos de prostaglandinas) que fueron intervenidos con cirugía combinada de catarata y glaucoma SICS con trabeculectomía por los cuatro cirujanos de glaucoma de la Fundación Visión entre el 1 de mayo 2021 al 30 de abril del 2022.

Los criterios de inclusión del estudio fueron: pacientes con glaucoma y catarata, sometidos a cirugía combinada, PIO target no conseguida con terapia máxima hipotensora y tener registro de sus controles post operatorios al 1 día, 1 semana, 1 mes y 2 meses.

Se excluyeron los pacientes con edad menor a 40 años, diagnóstico de glaucoma congénito o juvenil, catarata traumática, con ambliopía, retinopatía diabética documentada, DMRE, OVCR u opacidad corneal.

Recolección y análisis de datos

Todos los datos fueron obtenidos de la base de datos del quirófano de la Fundación Visión. Se analizaron: edad, sexo, PIO, agudeza visual mejor corregida, complicaciones intraoperatorias, complicaciones post operatorias, número de medicamentos hipotensores pre y post operatorios y éxito de la intervención que se definió como: completo, en caso de PIO <21 mmHg sin el uso de colirios hipotensores ni necesidad de otras intervenciones para control de la PIO después de 2 meses. Parcial: PIO <21 mmHg con uso de 1 o más colirios hipotensores o la necesidad de intervenciones adicionales para control de la PIO. No exitoso: PIO >21 mmHg ó < 5 mmHg a pesar del uso de colirios los 2 meses posteriores a la intervención o disminución de la AV al menos 2 líneas.

Los datos se registraron en una base creada en Microsoft Excel y fueron procesados estadísticamente mediante el paquete estadístico SPSS. Se utilizó estadística descriptiva expresando y para comparar las proporciones la prueba de chi cuadrado a un nivel de confianza de 0,05.

Asuntos éticos

El protocolo de investigación fue aprobado por el Comité de Ética en Investigación de la Fundación Visión. Se respetaron los principios éticos (beneficencia y no maleficencia, justicia, respeto a la autonomía). Con este estudio los pacientes podrán tener acceso a una cirugía de catarata y glaucoma a menor costo, pero con buenos resultados para el control y manejo de la enfermedad. Además, los datos se manejan en forma confidencial, en ningún caso se publicarán los nombres de los participantes.

RESULTADOS

Se estudiaron 51 pacientes intervenidos con cirugía de catarata y glaucoma en la Fundación Visión entre el 1 de mayo 2021 al 30 abril del 2022. El 51 % (n = 26) de los pacientes era de sexo masculino, el 90 % (n = 46) mayor a 60 años. El 51 % de los pacientes (n = 26) tenían una PIO entre 21 a 30 mmHg y usando terapia máxima de medicamentos (Tabla 1).

Tabla 1: Características generales de los pacientes intervenidos a cirugía combinada de catarata y glaucoma

Características	Frecuencia	Porcentaje
Sexo		
Masculino	26	51
Femenino	25	49
Edad		
≤ 60	5	10
>60	46	90
PIO pre operatoria (mmHg)		
10-20	11	21
21-30	26	51
31-40	8	16
41-50	6	12
Número de medicamentos hipotensores		
Uno	1	2
Dos	7	14
Tres	29	57
Cuatro	14	27

PIO: presión intraocular

La distribución de los valores individuales pareados de la PIO pre y post operatoria se muestra en la **Figura 1** y la reducción de la PIO en la **Figura 2**. El 99 % de los pacientes (n = 50) presentaron disminución de la PIO posterior a la intervención. Ninguno presentó PIO mayores a las que presentaba previa intervención quirúrgica. Se observó una reducción significativa ($p < 0.001$) de los valores promedios de PIO pre y post cirugía, de $28,59 \pm 9,89$ mmHg en la pre cirugía a $11,18 \pm 4,03$ mmHg en la post cirugía.

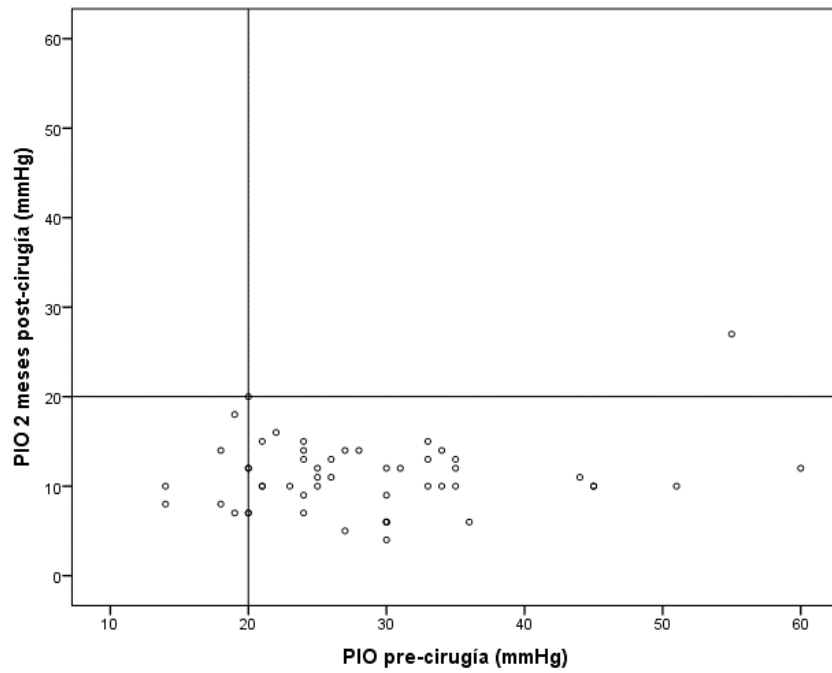


Figura 1: Dispersión de los valores individuales de la PIO pre y post cirugía. B. Reducción de PIO y los valores de PIO pre-cirugía

La reducción de la PIO fue en promedio $17,41 \pm 10,0$ (0-48) mmHg.

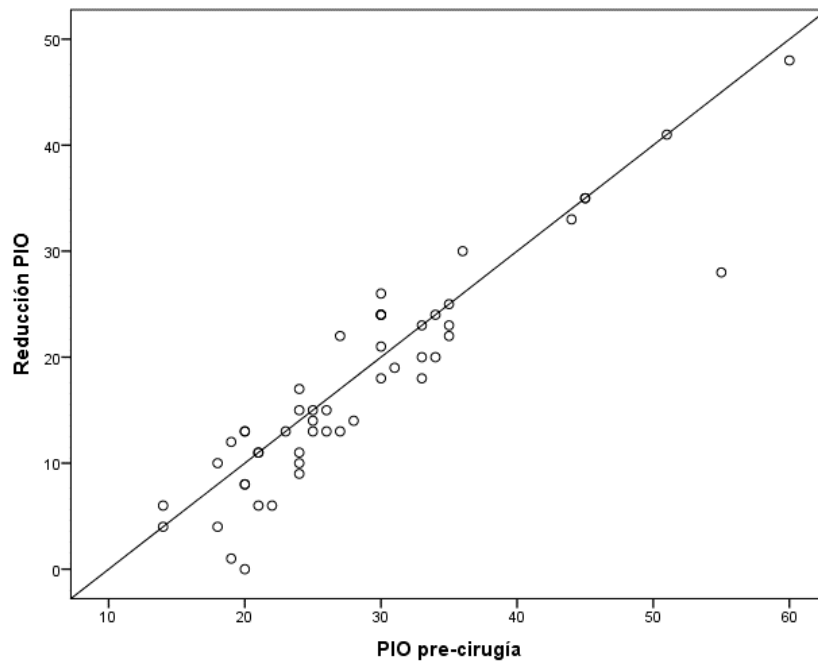


Figura 2: Dispersión de la reducción de PIO y los valores de PIO precirugía

La PIO post intervención quirúrgica fue en el 49 % de los pacientes en rango de 10 mmHg o menor, solo el 2 % (n = 1) presentó PIO en rango mayor a 20 mmHg (Tabla 2).

Tabla 2: PIO post cirugía

PIO post operatoria	Frecuencia	Porcentaje
0-10 mmHg	25	49
11-20 mmHg	25	49
21-30 mmHg	1	2

El 57 % (n = 29) de los pacientes usaba tres y 27 % (n = 14) 4 medicamentos hipotensores antes de la cirugía. Posterior a la intervención quirúrgica, el 41 % de los pacientes (n = 21) no necesitaron de uso de hipotensores, sólo 1 paciente se mantuvo refractario, necesitando continuar con terapia máxima aun posterior a la intervención (Tabla 3).

Tabla 3: Comparación del número de medicamentos hipotensores usados pre y post-operatorio de los pacientes que se sometieron a cirugía combinada de catarata y glaucoma

N° de medicamentos hipotensores precirugía	N° de medicamentos hipotensores postcirugía					Total
	Ninguno	Uno	Dos	Tres	Cuatro	
Uno	1	-	-	-	-	1 (2%)
Dos	3	1	2	1	-	7 (13,7%)
Tres	10	5	6	7	1	29 (57%)
Cuatro	7	4	1	2	-	14 (27%)
Total	21 (41%)	10 (19,6%)	9 (17,6%)	10 (19,6%)	1 (2%)	51

La mayoría de pacientes presentó mejoría en la agudeza visual post intervención con la cirugía combinada. De nueve pacientes que presentaban agudeza visual en percepción de luz, de forma postoperatoria este número disminuyó a dos pacientes (Tabla 4).

Tabla 4: Comparación de la agudeza visual mejor corregida pre y post operatoria

AV Preop	AV Post-operatoria												MM	PL
	/20	/30	/40	/50	/60	/70	/80	/100	/150	/200	/400	/1200		
/20	-	-	1	-	-	-	-	-	-	-	-	-	-	-
/40	-	1	-	-	-	-	-	-	-	-	-	-	-	-
/60	-	-	1	-	-	-	-	1	-	-	-	-	-	-
/70	-	-	-	1	1	-	-	-	1	1	-	-	-	-
/80	1	-	-	-	-	1	-	-	-	-	-	-	-	-
/100	-	2	1	-	-	-	-	-	-	-	-	-	-	-
/150	-	-	-	-	-	-	1	-	1	1	-	-	-	-
/200	-	2	-	-	-	1	-	-	-	-	-	-	-	-
/400	-	-	-	-	1	-	1	-	-	-	-	-	-	-
/800	-	-	-	1	-	-	-	-	-	-	-	-	-	-
/1200	1	2	1	-	1	-	-	-	1	-	1	1	-	-
CD10cm	-	-	1	-	-	-	-	-	-	-	-	-	-	-
CD20cm	-	1	-	-	-	-	-	-	-	1	-	-	-	-
CD30cm	-	-	-	-	-	-	-	-	-	-	-	1	-	-
CD50cm	-	-	-	-	1	1	-	1	-	-	-	-	-	-
MM	-	-	2	-	-	-	1	-	-	-	-	1	1	-
PL	1	-	-	-	-	-	-	-	2	-	1	-	3	2

MM: movimiento de mano, PL: percepción de luz; CD: cuenta dedos

El 41 % de los pacientes (n = 21) presentó éxito completo, definido por una PIO <21 mmHg sin necesidad de uso de colirios hipotensores ni necesidad de otras intervenciones para control de la PIO después de 2 meses, el 57 % (n = 29) presentó un éxito parcial, logrando reducir la PIO a <21 mmHg con uso de uno o más colirios hipotensores o la necesidad de intervenciones adicionales para control de la PIO. Un paciente tuvo desenlace no exitoso, PIO >21 mmHg ó < 5 mmHg a pesar del uso de colirios los 2 meses posteriores a la intervención o disminución de la AV al menos 2 líneas. Se presentó un caso de complicación intraoperatoria, el zonulodiálisis y siete complicaciones postoperatorias (Tabla 5).

Tabla 5: Éxito y complicaciones de la intervención

Éxito y complicaciones	Frecuencia	Porcentaje
Éxito completo	21	41
Éxito parcial	29	57
No exitoso	1	2
Complicaciones		
Intraoperatoria (zonulodiálisis)	1	2
Post operatoria		
Ampolla plana	2	4
Desprendimiento coroideo	2	4
Ampolla quística	1	2
Hifema	1	2
Seidel positivo	1	2

Los factores asociados al éxito de la cirugía combinada fueron la edad; en los pacientes con éxito total la media fue $67,7 \pm 9,8$ en comparación a $75,0 \pm 7,3$ en los presentaron éxito parcial o fracaso; además ninguno de los pacientes con alguna complicación postquirúrgica tuvo un resultado exitoso (Tabla 6).

Tabla 6: Factores asociados al éxito de la cirugía combinada

Factores	Éxito total	Éxito parcial/fracaso	Valor p
Sexo			
Femenino	9 (37,5%)	15 (62,5%)	0,615
Masculino	12 (44,4)	15 (55,6%)	
Edad (media)	$67,7 \pm 9,8$	$75,0 \pm 7,3$	0,004
PIO pre-cirugía	$27,48 \pm 9,1$	$29,37 \pm 10,5$	0,507
Nº medicamentos hipotensores pre-cirugía	$3,1 \pm 0,8$	$3,1 \pm 0,6$	0,981
Complicaciones post-cirugía			
Presencia	0	7 (100%)	0,049
Ausencia	21 (41,2%)	30 (58,8%)	

DISCUSIÓN

En este estudio, los pacientes intervenidos con cirugía combinada de catarata y glaucoma presentaron en su mayoría una mejoría en la agudeza visual, una disminución de la PIO y un uso menor número de medicamentos hipotensores posterior a la intervención. Es alentador que se puedan obtener estos resultados a partir de una técnica como la SICS – trabeculectomía, lo que la convierte como una alternativa rentable para países en desarrollo, sin embargo, es importante recalcar que se requiere una

excelente curva de aprendizaje para conseguir resultados exitosos⁽¹⁴⁾. Esta es la técnica más realizada en la Fundación Visión y los resultados que se presentan en este estudio derivan de las cirugías realizadas por los médicos con mucha experiencia en la institución.

Como lo expresa Gotage y otros⁽¹¹⁾, en su estudio comparativo de las técnicas de catarata, la cirugía de pequeña incisión tiene resultados excelentes en mejoría de la agudeza visual postoperatoria comparables a la técnica de facoemulsificación, que constituye la técnica preferida en los países desarrollados y en los centros privados de países en desarrollo.

Lam y Wechsler⁽⁹⁾ demostraron en su estudio que el 41,6 % de los pacientes consiguió alcanzar PIO objetivo sin medicamentos posterior a la intervención combinada, similar al presente estudio que también consiguió en el 41 % éxito completo no necesitando colirios hipotensores ni otros procedimientos para el control de la PIO posterior a la intervención. Sin embargo, a diferencia de este estudio en el que se obtuvo un éxito completo en alrededor del 40 % de los pacientes, y un éxito parcial en cerca del 60 % con un seguimiento de 2 meses, el estudio realizado por Arimura *et al*⁽⁶⁾, presentó resultados quirúrgicos pobres después de 5 años postcirugía. En estos estudios la técnica combinada fue facotrabeculectomía.

El estudio realizado por Lochhead⁽¹⁵⁾ mostró que la magnitud en la reducción de la PIO post intervención era proporcional a la PIO pre quirúrgica, similar a los hallazgos de este estudio donde en efecto se ve la reducción de la PIO en la magnitud proporcional a la PIO que se presentaba pre-quirúrgicamente.

Como lo menciona Khurana⁽⁸⁾, la PIO a largo plazo se controla más mediante procedimientos combinados de catarata y glaucoma que mediante la cirugía de catarata por sí sola. Sin embargo, en un estudio realizado en pacientes sometidos a cirugía de catarata posterior a trabeculectomía, mostró resultados significativos en el aumento de la PIO post operatoria^(16,17).

Los factores asociados al éxito total de la cirugía combinada fueron una edad media menor y la ausencia de alguna complicación postquirúrgica. El valor de PIO pre-cirugía no se relacionó con el éxito total, a diferencia del estudio de Arimura *et al*⁽⁶⁾ quienes identificaron dos factores de riesgo adicionales de fracaso quirúrgico, a saber, una edad menor y una PIO preoperatoria más baja. Los autores explicaron que una edad más joven se ha considerado un factor de riesgo de fracaso de la trabeculectomía en muchos estudios⁽¹⁸⁻²¹⁾, posiblemente debido a que su cápsula de Tenon es más gruesa⁽²²⁾. Una reducción > 20 % de la PIO en ojos con una PIO preoperatoria más baja es difícil de lograr sin hipotonía⁽²³⁾.

A diferencia del estudio realizado por Choy⁽²⁴⁾, en el que el 55 % de sus pacientes requirió un tratamiento adicional como needling posterior a la cirugía para conseguir la PIO objetivo, en nuestro estudio 10 pacientes que corresponde al 19 % necesitaron de un procedimiento adicional para conseguir llegar a la PIO objetivo.

El estudio presenta algunas limitaciones, como ser de carácter retrospectivo, no tener un grupo control y tiempo de seguimiento limitado, sin embargo, todos los pacientes del estudio fueron controlados de forma reglada hasta los dos meses post operatorios, algunos de ellos no volvieron a los controles posteriores por la especialidad de glaucoma. Sería conveniente realizar un estudio comparativo de cirugía combinada y cirugía de glaucoma o catarata aislada para comparar los resultados de este estudio y prolongar el seguimiento post operatorio.

A pesar de las limitaciones, se puede concluir que la cirugía de catarata por incisión pequeña combinada con trabeculectomía es un tratamiento seguro, eficaz y de menor costo para personas que padecen catarata y glaucoma en un país como el nuestro.

Conflictos de intereses

No se cuenta con conflicto de intereses.

Fuente de financiamiento

Los autores declaran no haber recibido financiación externa para la realización de este trabajo.

Disponibilidad de datos y materiales

El manuscrito contiene toda la evidencia que respalda los hallazgos. Para obtener mayor información, previa solicitud razonable, el autor correspondiente puede proporcionar detalles más completos y un conjunto de datos.

Declaración de contribución de autores:

Concepción/diseño del trabajo: Paola Taveras, Amanda Guerrero

Recolección de datos/ información: Paola Taveras

Análisis/ discusión de los datos: Paola Taveras, Arianna Armijo, Amanda Guerrero,

Margarita Samudio

Revisión bibliográfica: Paola Taveras, Arianna Armijo

Preparación del manuscrito: Paola Taveras, Arianna Armijo

Revisión de la versión final: Amanda Guerrero, Margarita Samudio, Miguel

Scalagmona, Luis Pereira, María Elena Fleitas.

Nota del editor jefe

Todas las afirmaciones expresadas, en este manuscrito, son exclusivamente las de los autores y no representan necesariamente las de sus organizaciones afiliadas, ni las del editor, los editores responsables y los revisores. Cualquier producto que pueda ser evaluado en este artículo, o afirmación que pueda hacer su fabricante, no está garantizado ni respaldado por el editor.

REFERENCIAS

1. Allison K, Patel D, Alabi O. Epidemiology of glaucoma: the past, present, and predictions for the Future. *Cureus*. 2020;12(11):e11686. doi: 10.7759/cureus.11686.
2. American Academy of Ophthalmology. 2020–2021 BCSC Basic and Clinical Science Course™. 10 Glaucoma. Chapter 7: primary open-angle glaucoma. 2020. Disponible en: <https://www.aao.org/education/bcscsnippetdetail.aspx?id=9e5a7203-eb49-45e7-90e5-b4f40663fa9e>
3. McMonnies CW. Glaucoma history and risk factors. *J Optom*. 2017;10(2):71-78. doi: 10.1016/j.optom.2016.02.003.
4. Schuster AK, Erb C, Hoffmann EM, Dietlein T, Pfeiffer N. The diagnosis and treatment of glaucoma. *Dtsch Arztebl Int*. 2020;117(13):225-234. doi: 10.3238/arztebl.2020.0225.
5. Ahmadzadeh A, Kessel L, Subhi Y, Bach-Holm D. Comparative efficacy of phacotrabeculectomy versus trabeculectomy with or without later phacoemulsification: a systematic review with meta-analyses. *J Ophthalmol*. 2021; 1-17. doi: 10.1155/2021/6682534
6. Arimura S, Iwasaki K, Orii Y, Takamura Y, Inatani M. Comparison of 5-year outcomes between trabeculectomy combined with phacoemulsification and trabeculectomy followed by phacoemulsification: a retrospective cohort study. *BMC Ophthalmol*. 2021;21(1):188. doi: 10.1186/s12886-021-01949-9.
7. L Jung J, Isida-Llerandi CG, Lazcano-Gomez G, SooHoo JR, Kahook MY. Intraocular pressure control after trabeculectomy, phacotrabeculectomy and phacoemulsification in a hispanic population. *J Curr Glaucoma Pract*. 2014;8(2):67-74. doi: 10.5005/jp-journals-10008-1164.
8. Khurana AK, Chawla U, Passi N, Jyoti, Archana, Yogesh. A comparative study of combined small-incision cataract surgery with sutureless trabeculectomy versus trabeculectomy using W-shaped incision. *Nepal J Ophthalmol*. 2011;3(1):13-8. doi: 10.3126/nepjoph.v3i1.4272.

9. Lam D, Wechsler DZ. Five-year outcomes of trabeculectomy and phacotrabeculectomy. *Cureus*. 2021;13(1):e12950. doi: 10.7759/cureus.12950.
10. Ogata-Iwao M, Inatani M, Takihara Y, Inoue T, Iwao K, Tanihara H. A prospective comparison between trabeculectomy with mitomycin C and Phacotrabeculectomy with mitomycin C. *Acta Ophthalmol*. 2013;91:e500–1. doi: 10.1111/aos.12133.
11. Gogate PM, Kulkarni SR, Krishnaiah S, Deshpande RD, Joshi SA, Palimkar A, *et al*. Safety and efficacy of phacoemulsification compared with manual small-incision cataract surgery by a randomized controlled clinical trial: six-week results. *Ophthalmology*. 2005;112(5):869-74. doi: 10.1016/j.optha.2004.11.055.
12. Lai JS, Tham CC, Chan JC, Lam DS. Phacotrabeculectomy in treatment of primary angle-closure glaucoma and primary open-angle glaucoma. *Jpn J Ophthalmol*. 2004;48(4):408-11. doi: 10.1007/s10384-003-0075-2.
13. Naik GT, Achar P, Kripalini SH, Sajjan S. A Descriptive study on visual outcome and intraocular pressure control after trabeculectomy with manual small incision cataract surgery in patients with glaucoma and cataract. *J Pharm Bioallied Sci*. 2022;14(Suppl 1):S654-S657. doi: 10.4103/jpbs.jpbs_144_22.
14. Ramyashri S, Rao A, Padhy D, Das G. Small incision cataract surgery with trabeculectomy versus phacoemulsification trabeculectomy in pseudoexfoliation glaucoma. *Indian J Ophthalmol*. 2020;68(6):1090-1094. doi: 10.4103/ijo.IJO_1319_19.
15. Lochhead J, Casson RJ, Salmon JF. Long term effect on intraocular pressure of phacotrabeculectomy compared to trabeculectomy. *Br J Ophthalmol*. 2003;87:850–2. doi: 10.1136/bjo.87.7.850
16. Nishizawa A, Inoue T, Ohira S, Takahashi E, Saruwatari J, Iwao K, Tanihara H. The influence of phacoemulsification on surgical outcomes of trabeculectomy with mitomycin-C for uveitic glaucoma. *PLoS One*. 2016;11(3):e0151947. doi: 10.1371/journal.pone.0151947.
17. Arimura S, Iwasaki K, Gozawa M, Takamura Y, Inatani M. Trabeculectomy followed by phacoemulsification versus trabeculectomy alone: the collaborative bleb-related infection incidence and treatment study. *PLoS One*. 2019;14(10):e0223439.
18. Molteno AC, Bosma NJ, Kittelson JM. Otago glaucomasurgery outcome study: long-term results of trabeculectomy 1976–1995. *Ophthalmology*. 1999;106:1742–1750. doi: 10.1016/S0161-6420(99)90351-2.

19. Bevin TH, Molteno AC, Herbison P. Otago Glaucoma surgery outcome study: long-term results of 841 trabeculectomies. *Clin Exp Ophthalmol.* 2008;36(8):731–737. doi: 10.1111/j.1442-9071.2008.01896.x.
20. Ederer F, Gaasterland DA, Dally LG, Kim J, VanVeldhuisen PC, Blackwell B, *et al.* The advanced glaucoma intervention study (AGIS): 13. comparison of treatment outcomes within race: 10-year results. *Ophthalmology.* 2004;111(4):651–664. doi: 10.1016/j.opthta.2004.07.004.
21. Landers J, Martin K, Sarkies N, Bourne R, Watson P. A twenty-year follow-up study of trabeculectomy: risk factors and outcomes. *Ophthalmology.* 2012;119(4):694–702. doi: 10.1016/j.opthta.2011.09.043.
22. Broadway DC, Chang LP. Trabeculectomy, risk factors for failure and the preoperative state of the conjunctiva. *J Glaucoma.* 2001;10(3):237–249. doi: 10.1097/00061198-200106000-00017.
23. Jampel HD, Solus JF, Tracey PA, Gilbert DL, Loyd TL, Jefferys JL, *et al.* Outcomes and bleb-related complications of trabeculectomy. *Ophthalmology.* 2012;119(4):712–722. doi: 10.1016/j.opthta.2011.09.049.
24. Choy BNK. Comparison of surgical outcome of trabeculectomy and phacotrabeculectomy in Chinese glaucoma patients. *Int J Ophthalmol.* 2017;10(12):1928-1930. doi: 10.18240/ijo.2017.12.23.