


Caso Clínico

## **Prolapso rectal encarcelado resuelto por procedimiento de Altemeier. Reporte de caso**

**Incarcerated rectal prolapse resolved by the Altemeier procedure.**

**About a case**

Miguel Angel Aranda Wildberger<sup>1</sup> 

Eduardo Roberto Santacruz Bareiro<sup>2</sup> 

<sup>1</sup>Universidad Nacional de Asunción, Postgrado en Cirugía General. San Lorenzo, Paraguay.

<sup>2</sup>Ministerio de Salud Pública y Bienestar Social, Centro Médico Nacional, Hospital Nacional, Departamento de Cirugía, Servicio de Coloproctología. Itauguá, Paraguay.

### **RESUMEN**

El prolapso rectal tiene una incidencia estimada en la población general de 2,5/100000, con predominio del sexo femenino y en pacientes mayores de 50 años. La etiología es multifactorial, el prolapso rectal encarcelado es raro y constituye una urgencia quirúrgica. El procedimiento de Altemeier es una alternativa válida en estos casos por su baja morbilidad.


Se describe a continuación un caso clínico de un paciente sometido de urgencias a rectosigmoidectomía de Altemeier, con buena respuesta en el posoperatorio y sin complicaciones post quirúrgicas.

**Palabras clave:** prolapso rectal, encarcelamiento, procedimiento de Altemeier, rectosigmoidectomía perineal

---

**Autor correspondiente:** Dr. Miguel Angel Aranda Wildberger. Universidad Nacional de Asunción, Postgrado en Cirugía General. San Lorenzo, Paraguay. Correo electrónico: [maaw\\_94@hotmail.com](mailto:maaw_94@hotmail.com)

**Artículo recibido:** 25 de agosto de 2021. **Artículo aprobado:** 29 de agosto de 2021

 Este es un artículo de acceso abierto, distribuido bajo los términos de [Licencia de Atribución Creative Commons](https://creativecommons.org/licenses/by/4.0/), que permite uso, distribución y reproducción en cualquier medio, siempre que se acredite el origen y la fuente originales.

**Como citar este artículo:** Aranda Wildberger MA, Santacruz Bareiro ER. Prolapso rectal encarcelado resuelto por procedimiento de Altemeier. Reporte de caso. Rev. Nac. (Itauguá). 2021;13(2):084-089.

## ABSTRACT

Rectal prolapse has an estimated incidence in the general population of 2,5/100,000, with a predominance in women and in patients over 50 years of age. The etiology is multifactorial, incarcerated rectal prolapse is rare and constitutes a surgical emergency. The Altemeier procedure is a valid alternative in these cases due to its low morbidity.

A clinical case of a patient who underwent an Altemeier rectosigmoidectomy is described below, with a good response in the postoperative period and without postoperative complications

**Keywords:** Rectal prolapse. Incarceration. Altemeier procedure. Perineal rectosigmoidectomy

## INTRODUCCIÓN

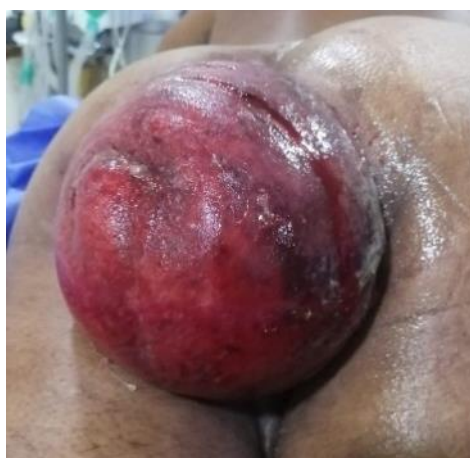El prolapso rectal tiene una incidencia estimada en la población general de 2,5/100000, un predominio de 10/1 por el sexo femenino y en pacientes mayores de 50 años<sup>(1)</sup>. La etiología es multifactorial: paridad múltiple, constipación crónica, antecedentes de cirugías pélvicas, debilidad del suelo pélvico y defectos diverticulares del saco de Douglas<sup>(1)</sup>.

El prolapso rectal encarcelado es raro descrito en menos del 1 % de los casos de prolapso rectal completo, y ocurre en pacientes con síntomas de larga duración<sup>(2)</sup>. Constituye una urgencia quirúrgica por el riesgo de necrosis y ulceración de la mucosa, con posterior ruptura de la misma, con evisceración de asas delgadas<sup>(3,6)</sup>.

Existen varios abordajes quirúrgicos abdominales, laparoscópicos y perineales. El procedimiento de Altemeier es una rectosigmoidectomía perineal con anastomosis coloanal, asociado o no a ileostomía de protección, tiene las ventajas de ser bien tolerado para pacientes añosos o con múltiples comorbilidades, presenta una morbilidad de 2,3 % a 35 %, mortalidad casi nula y recidiva entre 30 % a 40 % a los 4 años<sup>(1,7)</sup>.

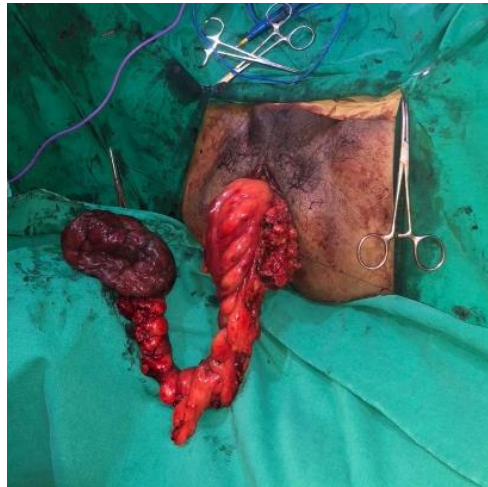## CASO CLÍNICO

Paciente de sexo masculino 54 años de edad acude por cuadro de 4 días de evolución de masa exteriorizada por ano, posterior a esfuerzo defecatorio extenuante, irreductible, que se acompaña de detención de heces, gases y dolor abdominal intenso. Refiere antecedentes de prolapso rectal a repetición desde hace 4 años. Examen Físico: abdomen doloroso en hipogastrio sin signos de irritación peritoneal. Región perianal: prolapso rectal grado III de 20 cm x 7 cm apróx. con mucosa edematosa y parches necróticos, irreductible con maniobras digitales (**Figura 1**).

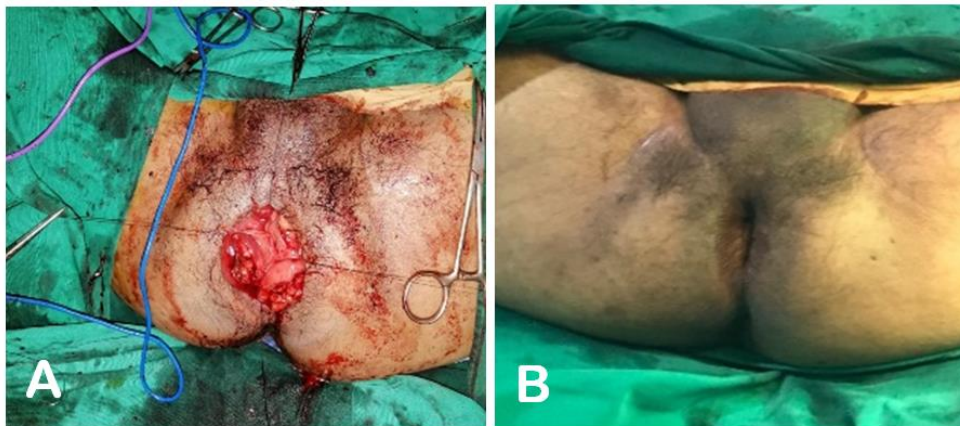


**Figura 1:** prolapso rectal grado III con mucosa edematosa y parches necróticos

Se indica cirugía de urgencia: procedimiento de Altemeier (rectosigmoidectomía perineal) se resecan 50 cm de recto y colon sigmoidees prolapsado (**Figura 2**). Se realiza anastomosis coloanal sin ileostomía de protección. (**Figura 3**)



**Figura 2:** recto sigmoidectomía perineal.



**Figura 3:** **A.** Confección de la anastomosis coloanal. **B.** Posterior a la reintroducción de la anastomosis

El paciente reinicia tolerancia vía oral a las 12 h posoperatorio, presenta deposiciones a las 48 h y fue dado de alta al 4to día posoperatorio. En sus controles posoperatorios a los 30 días no se constatan dehiscencia de sutura ni recidiva de prolapso, si incontinencia leve a gases.

## DISCUSIÓN

El prolapso rectal encarcelado es raro, constituye una urgencia de resolución quirúrgica<sup>(2,3)</sup>. El procedimiento de Altemeier, es una técnica bien tolerada para pacientes añosos o con múltiples comorbilidades, se realiza en un solo tiempo y tiene menos complicaciones que el abordaje laparotómico<sup>(1,5)</sup>, la más grave es la dehiscencia de anastomosis coloanal, descrito con poca frecuencia<sup>(7)</sup>. Tiene una morbilidad de 2,3 % a 35 %, mortalidad casi nula y recidiva entre 30 % a 40 % a los 4 años<sup>(1)</sup>. En nuestro paciente se observó resolución del estreñimiento y el prolapso recurrente, con incontinencia leve a gases a los 30 días post operatorios.

## CONCLUSIÓN

El procedimiento de Altemeier posee buena eficacia con baja morbilidad de complicaciones y recurrencia en el tratamiento del prolapso rectal de espesor total, en este caso descrito, demostramos que algunos pacientes seleccionados son candidatos a realizar el procedimiento de Altemeier sin derivación (colostomía o ileostomía), no presentando complicaciones postoperatorias, por lo tanto eliminamos una eventual complicación no despreciable como ser la dehiscencia del cierre de la ostomía en un segundo tiempo quirúrgico; hasta el momento, no ha habido evidencia de recurrencia ni de incontinencia clínica en este paciente en sus controles.

### Declaración de contribución de autores:

Aranda Wildberger, MA: participó en la concepción de la idea, recolección, análisis e interpretación de datos, preparación del caso clínico, revisión y aprobación final.

Santacruz Bareiro, ER: participó en el diseño del trabajo, evaluación de datos, revisión crítica y aprobación final del caso clínico.

Los autores están en pleno conocimiento del contenido del manuscrito y autorizan su publicación en la Revista del Nacional (Itauguá).

## REFERENCIAS

1. Trompetto M, Tutino R, Realis Luc A, Novelli E, Gallo G, Clerico G. Altemeier's procedure for complete rectal prolapse; outcome and function in 43 consecutive female patients. *BMC Surg.* 2019;19(1):1. doi: 10.1186/s12893-018-0463-7.
2. Pandit N, Yadav TN, Awale L. Incarcerated complete rectal prolapse managed by Altemeier's procedure. *Trop Doct.* 2020;50(3):236-238. doi: 10.1177/0049475519896222.

3. El Moussaoui I, Limbga A, Dika M, Mehdi A. Strangulation of giant rectal prolapse. *Scott Med J.* 2018;63(2):57-59. doi: 10.1177/0036933018764035.
4. Cernuda RB, Ángel JP, Fernández NT, Sánchez-Farpón JH, Pérez JA. Perineal rectosigmoidectomy (Altemeier Procedure) as treatment of strangulated rectal prolapse. *J Gastrointest Surg.* 2016;20(12):2102-2103. doi: 10.1007/s11605-016-3190-3.
5. Altemeier WA, Culbertson WR, Schowengerdt C, Hunt J. Nineteen Years' Experience with the one-stage perineal repair of rectal prolapse. *Annals of Surgery.* 1971;173(6):993–1006. doi: 10.1097/00000658-197106010-00018.
6. Hovey MA, Metcalf AM. Incarcerated rectal prolapse--rupture and ileal evisceration after failed reduction: report of a case. *Dis Colon Rectum.* 1997;40(10):1254-7. doi: 10.1007/BF02055174. PMID: 9336123. doi: 10.1007/BF02055174.
7. Tou S, Brown SR, Nelson RL. Surgery for complete (full-thickness) rectal prolapse in adults. *Cochrane Database Syst Rev.* 2015;2015(11):CD001758. doi: 10.1002/14651858.CD001758.pub3.