

Caso Clínico

**Invaginación intestinal en el adulto joven por tumor
miofibroblástico inflamatorio. Reporte de caso**

**Intussusception in young adults due to inflammatory myofibroblastic
tumor. Case report**

Lorenzo Diosnel Acosta Brunaga¹ 

José Cirilo Berdejo Bareiro¹ 

Alberto Kang Kwon² 

¹Ministerio de Salud Pública y Bienestar Social, Centro Médico Nacional, Hospital Nacional, Departamento de Urgencias Adulto. Itauguá, Paraguay.

²Universidad Nacional de Asunción, Hospital de Clínicas. San Lorenzo, Paraguay.

RESUMEN

La invaginación o intususcepción intestinal es rara en adultos, el 5 % la padece y constituye el 1 % de las obstrucciones intestinales. Su presentación clínica es muy variada, puede manifestarse como obstrucción intestinal aguda o con obstrucción parcial y recurrente. Los estudios de imágenes juegan un papel crucial en el diagnóstico.

El 90 % de los pacientes presentan una causa subyacente, por el cual la mayoría se acompaña de resección intestinal.

Palabras clave: intususcepción en el adulto, resección intestinal, laparotomía, urgencias médicas

Autor correspondiente: Dr. Lorenzo Diosnel Acosta Brunaga. Ministerio de Salud Pública y Bienestar Social, Centro Médico Nacional, Hospital Nacional, Departamento de Urgencias Adulto. Itauguá, Paraguay. Correo electrónico: dracostadiosnel@yahoo.es

Artículo recibido: 08 de setiembre de 2021.

Artículo aprobado: 02 de noviembre de 2021



Este es un artículo de acceso abierto, distribuido bajo los términos de [Licencia de Atribución Creative Commons](https://creativecommons.org/licenses/by/4.0/), que permite uso, distribución y reproducción en cualquier medio, siempre que se acredite el origen y la fuente originales.

Como citar este artículo: Acosta Brunaga LD, Berdejo Bareiro JC, Kang Kwon A. Invaginación intestinal en el adulto joven por tumor miofibroblástico inflamatorio. Reporte de caso. Rev. Nac. (Itauguá). 2021;13(2):089-100.

ABSTRACT

Intussusception or intussusception is rare in adults, 5 % suffer from it and constitutes 1 % of intestinal obstructions. Its clinical presentation is very varied, it can manifest as acute intestinal obstruction or with partial and recurrent obstruction. Imaging studies play a crucial role in diagnosis.

90 % of patients have an underlying cause, for which the majority is accompanied by intestinal resection.

Key words: intussusception in adults, intestinal resection, laparotomy, medical emergencies

INTRODUCCIÓN

La invaginación intestinal es la introducción anormal de un segmento del intestino dentro de la luz del segmento adyacente dando lugar a una oclusión intestinal tipo mecánica ⁽¹⁾. Fue descrita por primera vez por Paul Barbette en el año 1674, como la porción proximal del intestino (*intususceptum*) que invagina en la porción distal del intestino (*intussusciens*) en forma de telescopio. En 1789, John Hunter describió a tres de estos pacientes y acuñó el término "invaginación intestinal"^(2, 3, 4).

La invaginación intestinal es rara en adultos, aproximadamente solo el 5 % se produce en este grupo etario, constituye el 1 % de las obstrucciones intestinales y el 90 % presenta una causa subyacente, por el cual la mayoría se acompaña de resección intestinal^(1, 5, 6). Entre las causas subyacentes, el 65 % obedece a existencia de tumores, anomalías congénitas (divertículo de Meckel, enfermedad de Crohn o secuelas postquirúrgicas como suturas o adherencias)⁽⁷⁾.

Se clasifica según su localización, etiología y presencia o no de cabeza de invaginación o punto guía. El lugar más común donde puede producirse invaginación intestinal es en las uniones entre segmentos que se mueven libremente y segmentos fijos retroperitonealmente o con adherencia.

Las intususcepciones se han clasificado, según su ubicación, en cuatro categorías:

1. enteroentérico, confinado al intestino delgado; 2. colocolico, que afecta sólo al intestino grueso; 3. ileocólico, definido como el prolapso del íleon terminal dentro del colon ascendente; 4. ileocecal, donde la válvula ileocecal es el punto principal de la invaginación intestinal y se distingue con cierta dificultad de la variante ileocólica. En el intestino delgado, una intususcepción puede ser secundaria a la presencia de lesiones intra o extraluminales (lesiones inflamatorias, divertículo de Meckel, adherencias postoperatorias, lipoma, pólipos adenomatosos, linfoma y metástasis) o iatrogénicas, por ejemplo, debido a la presencia de un tubo intestinal o incluso en pacientes con gastroyeyunostomía, la localización más frecuente es en el intestino delgado⁽⁷⁾.

La malignidad (adenocarcinoma) representa hasta el 30 % de los casos de invaginación intestinal que ocurren en el intestino delgado⁽⁸⁾. La invaginación intestinal colo-colónica se considera generalmente el tipo menos común. La gran mayoría de las intususcepciones colónicas se asocian con una neoplasia maligna subyacente, más comúnmente, adenocarcinoma de colon (60 %) y dentro de las patologías benignas son más frecuentes los lipomas⁽⁹⁾.

La presentación clínica de las intususcepciones puede ser muy diversa en el adulto, el dolor abdominal es el síntoma más frecuente seguido de obstrucción y masa palpable. Vómitos y heces con sangre pueden presentarse muchos días antes o incluso semanas. La triada clásica (dolor abdominal, masa abdominal palpable y heces con sangre) que es típica en pediatría, en el adulto se presenta solo entre el 9 % al 10 % ⁽¹⁰⁾.

Se ha descrito una invaginación intestinal transitoria no obstructiva sin un punto guía o cabeza de invaginación en pacientes con enfermedad celíaca o de Crohn, más frecuentemente idiopática, resolviéndose espontáneamente. En la invaginación intestinal con una lesión orgánica como punto conductor o guía suelen presentarse clínicamente como una obstrucción intestinal tipo persistente o recidivante que requiere una terapia quirúrgica definida⁽⁸⁾.

Sumado a la clínica del paciente es mandatorio recurrir a estudios complementarios como imágenes para llegar al diagnóstico. Los estudios laboratoriales no arrojan datos de valor si no hay sufrimiento intestinal, perforaciones o cuadro oclusivo de varios días de evolución.

Las opciones diagnósticas por imagen como la radiografía de abdomen puede mostrar asas de intestino delgado dilatado con niveles hidroaéreos⁽⁷⁻⁸⁾. La ecografía es el estudio de elección para diagnosticar invaginación en pacientes pediátricos. Permite visualizar la imagen en diana o donut, resultados de múltiples círculos concéntricos que representan capas alternantes de mucosa, pared abdominal y grasa mesentérica⁽⁷⁻⁸⁻¹¹⁾.

La tomografía computarizada (TC) de abdomen es «el estándar de oro» (*gold standard*) para diagnosticar invaginación intestinal en el adulto. Además de diagnosticar, permite llegar al diagnóstico subyacente de la enfermedad (punto guía) y valorar complicaciones (obstrucción intestinal, isquemia y perforación)⁽⁷⁻¹¹⁾.

En la TC, la invaginación intestinal se presenta como una masa en forma de “salchicha” en el corte longitudinal y como una masa en diana en el corte transversal, por el efecto de la pared intestinal y el mesenterio dentro de la luz. Su rango de precisión diagnóstica es entre 58 % y 100 %. A diferencia de los pacientes pediátricos, no se recomienda la reducción hidrostática como método de tratamiento, debido a la gran probabilidad de malignidad, por lo cual la sugiere la resección primaria, siempre que sea posible⁽⁷⁻⁸⁻⁹⁻¹¹⁾.

Sigue habiendo controversia sobre si la invaginación intestinal debe reducirse antes de la resección. Debido al riesgo de perforación intestinal y de diseminación de células malignas con manipulación excesiva, se prefiere la resección en bloque, sobre todo si se desconoce el diagnóstico subyacente. Sin embargo, si se sospecha una etiología benigna, puede ser razonable intentar una reducción preoperatoria (endoscópica) o intraoperatoria para limitar la extensión de la resección intestinal⁽⁹⁾.

En ausencia de obstrucción intestinal, la laparoscopia podría ser el método de elección para el abordaje quirúrgico. El pronóstico de la intususcepción está relacionado con la enfermedad de base⁽¹¹⁾.

Presentamos un caso de invaginación intestinal del adulto cuyo origen fue un tumor benigno de escasa localización en el tubo digestivo y con potencial de malignidad. El objetivo es demostrar la vigencia de la resección intestinal, como tratamiento primario, ante la invaginación intestinal en el adulto.

CASO CLÍNICO

Paciente de sexo femenino, 32 años de edad, ingresó al Servicio de Urgencia Adultos por cuadro de dolor abdominal de 48 h de evolución. Refirió dolor, tipo en crisis en su inicio, luego continuo y con localización en región periumbilical. Los síntomas acompañantes fueron: náuseas sin vómitos, sensación de distensión abdominal. No había reporte de antecedentes familiares ni comorbilidades. Como datos de interés refirió varios episodios anteriores, que cedían en forma espontánea, y deposiciones sanguinolentas.

Al examen físico presentó mucosa lingual seca, facies de dolor, con taquicardia, resto de signos vitales estables. La exploración abdominal mostró distensión en forma simétrica, sin cicatriz de cirugía anterior, a la palpación defensa muscular en fosa iliaca derecha e hipogastrio. Se apreció tumoración de consistencia dura-elástica que comprometió la región de la fosa iliaca derecha y flanco derecho. El resto del abdomen era blando, depresible, sin dolor, con sonoridad aumentada principalmente en el hemiabdomen superior y con ruidos hidroaéreos disminuidos.

Los hallazgos laboratoriales aportaron como dato positivo 12.000 glóbulos blancos, 80 % de neutrófilos, hemoglobina 10 mg/dL, hematocrito 32 mg/dL, PCR mayor 100 mg/L

El diagnóstico por ultrasonido reveló, a nivel de la fosa iliaca derecha, presencia de imagen redondeada, bien delimitada, con aproximadamente 50 mm de diámetro y múltiples láminas hiperecogénicas e hipoeoicas alternadas, conformando el signo de la diana sugestivo de invaginación intestinal.

En la TC se observó formación tumoral a nivel de la fosa iliaca derecha de 55 mm de diámetro y 26 cm de extensión con contenido graso y asa en su interior, conformando el signo radiológico de la diana, que fue interpretado como invaginación ileo-ileal, en primera instancia.

Se constató líquido libre en escasa cantidad, que podría indicar sufrimiento. No se constató neumatosis intestinal actualmente. Marco colónico conservado (**Figura 1**).

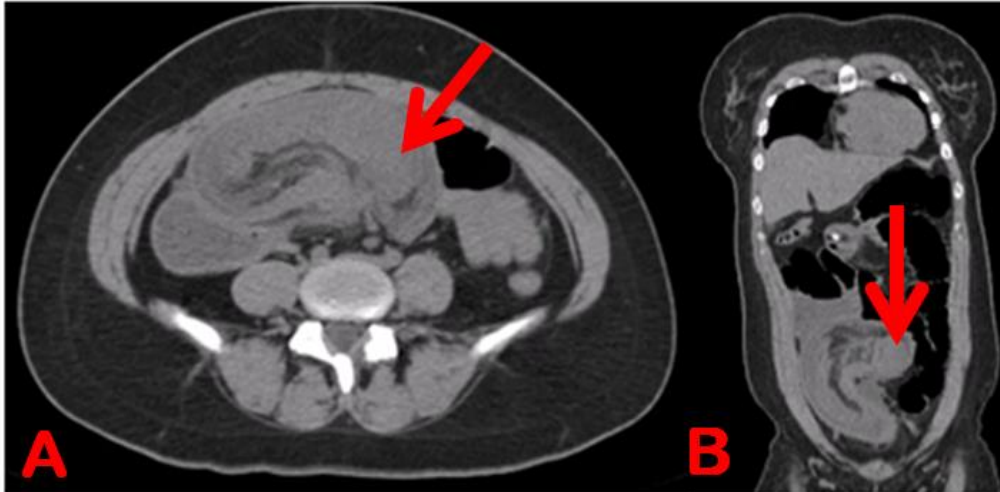


Figura 1: **A.** Tomografía con imagen en diana, corte coronal. **B.** Imagen salchicha y asas intestinales dilatadas con nivel hidroaéreos.

[Tomografía Axial Computarizada](#)

[Tomografía Coronal Computarizada](#)

La laparotomía exploradora posibilitó apreciación de líquido de sufrimiento intestinal en cavidad abdominal de aproximadamente 200 ml, cuadro de invaginación intestinal tipo ileo-ileal, con compromiso íleo terminal a 150 cm de la válvula ileocecal. Se realizó resección intestinal del área afecta sin intentar desinvaginar y anastomosis primaria término terminal en dos planos, a punto separado y drenaje de cavidad por contrabertura (**Figura 2**).

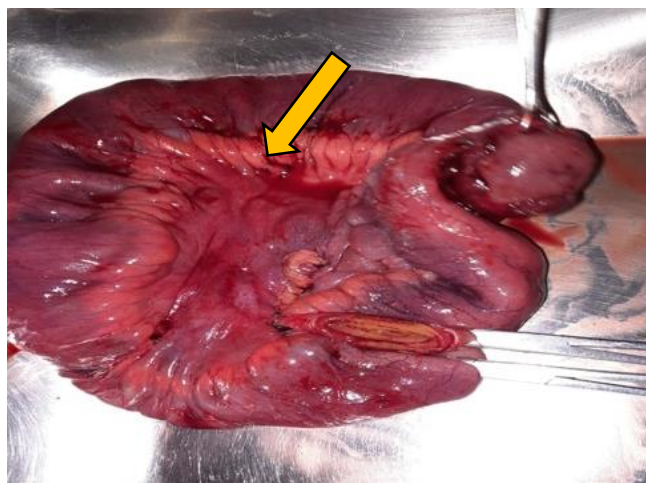


Figura 2: pieza operatoria con cabeza de invaginación

La evolución posoperatoria fue buena, con tolerancia vía oral a 72 h y alta al quinto día. El control postoperatorio presentó infección superficial del sitio operatorio que obligó a retiro de sutura de piel y lavado de herida con solución fisiológica. Se retiró drenaje de cavidad abdominal al décimo día por un débito menor a 30 ml/día.

El examen anatomopatológico confirmó tumor miofibroblástico inflamatorio de 4,5 cm de diámetro, localizado en el intestino delgado, comprometiendo la submucosa, muscular propia sin células atípicas.

DISCUSIÓN

El tumor miofibroblástico inflamatorio (TMI) es en general benigno, aunque con posible evolución a malignidad. Las características clínicas dependen del lugar en el que esté ubicado. La cirugía es curativa siempre y cuando la resección sea total, aunque no se excluye la posibilidad de recidivas⁽¹²⁾.

El TMI y seudotumor inflamatorio (PTI) son 2 entidades muy poco frecuentes que se incluían antiguamente en la misma categoría; sin embargo, en la actualidad se consideran 2 enfermedades diferentes debido al origen neoplásico del TMI ⁽¹³⁾. La localización más frecuente del TMI es el pulmón, rara vez se detecta en el tracto gastrointestinal y existen casos reportados en la cabeza del páncreas o del duodeno⁽¹⁴⁾.

Aunque la etiología de los tumores miofibroblásticos no se conoce por completo, la Organización Mundial de la Salud los clasifica como tumores de intermedio potencial biológico, ya que tanto la recidiva local como la metastásica son posibles, así como la progresión con un potencial maligno. Más del 71 % de los tumores miofibroblásticos inflamatorios son positivos para el ALK1, el cual es un gen implicado en los fenómenos de remodelación vascular y angiogénesis. Su determinación es genética, en aproximadamente el 50 % de los casos tiene un reacomodo clonal, relacionado con el locus ALK, en el cromosoma 2p23, que tiene relación con la naturaleza neoplásica del TMI. El ALK1 negativo se ha vinculado con pacientes mayores, que además muestra muchos pleomorfismos nucleares y mitosis atípicas. Dado que el ALK1 positivo se relaciona con pacientes jóvenes, con alta recurrencia, es importante realizar la determinación de ALK1, para establecer el pronóstico de la enfermedad.

En cuanto a la inmunohistoquímica, estos tumores son positivos a vimetina sin expresar CD 117 y CD32. Las células son positivas para actina del músculo liso con o sin expresión de desmina y S100 positivos; todas las anteriores son proteínas expresadas en el tejido tumoral. De igual forma, sirven como factor pronóstico de la enfermedad

El comportamiento de este tipo de tumores es benigno, su etiología es desconocida, pero se correlaciona con virus de Epstein-Barr, citomegalovirus, alteraciones autoinmunes, enfermedades colágeno-vasculares, mediastinitis esclerosante, colangitis esclerosante, tiroiditis de Riedel, *Campilobacter jejunii*, *Pasteurella hemolítica*, entre otras.

El diagnóstico diferencial se debe hacer con otros en los tumores de intestino delgado principalmente con los tumores del estroma gastrointestinal, leiomiomas, linfomas, enfermedad de Hodgkin, histiocitoma fibroso, etc.

La resección quirúrgica completa se asocia con una recurrencia menor al 10 %. La quimioterapia se reserva para pacientes en los que la resección quirúrgica es mórbida, imposible o fue incompleta.

No existe evidencia que demuestre que la quimioterapia sea efectiva como monoterapia, pero puede tener un papel después del manejo quirúrgico. La radioterapia se reserva únicamente para paliación, con la finalidad de disminuir el efecto de masa, o en conjunto con la quimioterapia, para el manejo de pacientes no candidatos a cirugía

Los esteroides se pueden usar para disminuir el proceso inflamatorio generado en la periferia del tumor, especialmente en tumores del sistema nervioso⁽¹⁵⁾.

Los antiinflamatorios no esteroideos son útiles en el manejo de los tumores miofibroblásticos inflamatorios cuando no es posible la resección o se ve limitada por invasión a estructuras vitales⁽¹⁵⁾.

La **Figura 3** permite apreciar la pared del asa invaginada y del asa adyacente⁽⁷⁾.

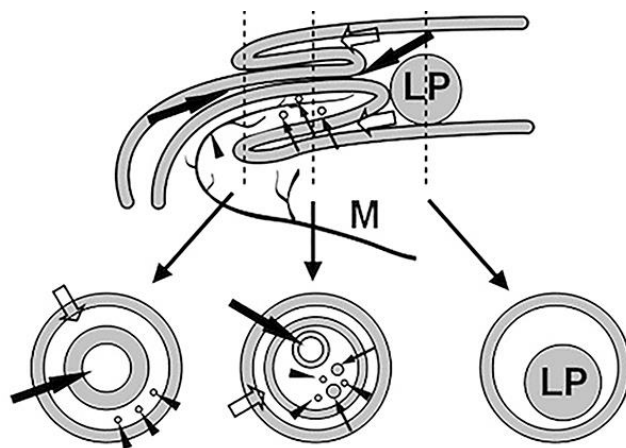


Figura 3: esquema representativo de la invaginación. Imagen longitudinal y axial en las que las flechas sólidas negras representan la pared del asa invaginada y las flechas huecas la pared del asa adyacente, las cabezas de flecha son los vasos mesentéricos y las flechas negras finas corresponden a ganglios. La M se refiere al mesenterio y la LP al punto guía o "lead point"⁽⁷⁾.

La intususcepción en adultos es inusual y requiere de habilidad diagnóstica preoperatoria, solo 10 % es de etiología idiopática. La TC abdominal se considera actualmente como el método radiológico más sensible para confirmar la invaginación intestinal. La resección intestinal es la norma para el tratamiento por la alta probabilidad de lesión maligna subyacente, especialmente en personas de edad avanzada. Si no se tiene la causa de la invaginación y hay riesgo de perforación o de etiología maligna se recomienda resección en bloque sin intentar reducir la invaginación intestinal. La verdadera causa de la intususcepción se diagnostica, con precisión, mediante el estudio histopatológico posterior. El abordaje laparoscópico puede ser útil en el tratamiento de la patología, siempre dependiendo del dominio de esta técnica.

Toda oclusión intestinal por invaginación intestinal, en el adulto, requiere para su diagnóstico un exhaustivo examen clínico (anamnesis, examen físico), estudios de imágenes.

En coincidencia con la evidencia disponible, para el abordaje la invaginación intestinal en adultos, el Servicio de Urgencia Adultos del Hospital Nacional aplica un algoritmo para diagnóstico clínico y manejo efectivo (Figura 4)^(12, 13, 14, 15).

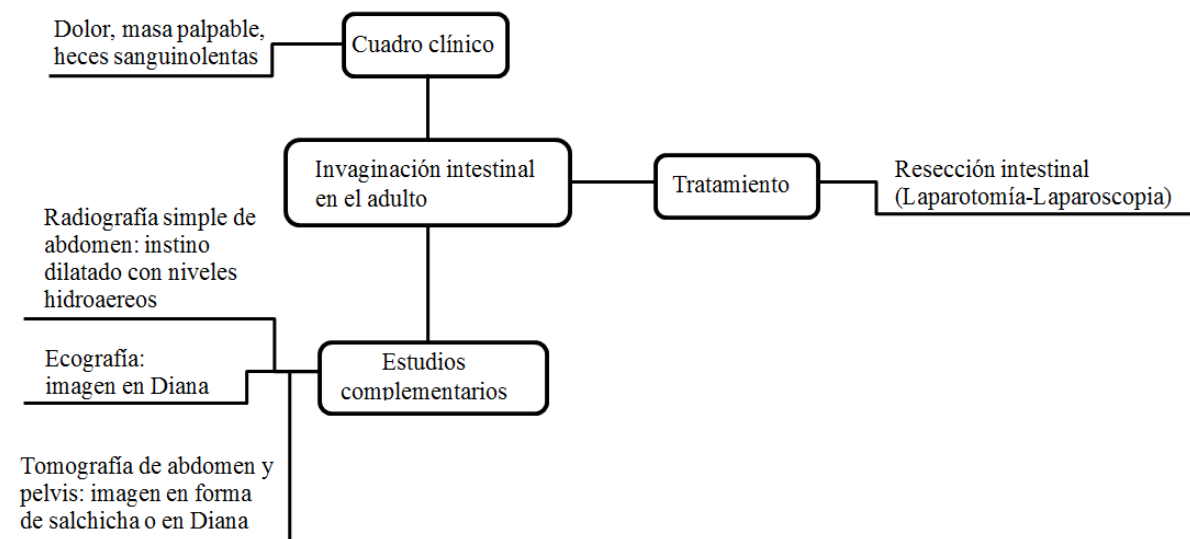


Figura 4: algoritmo de manejo de invaginación intestinal del adulto

CONCLUSIÓN

La invaginación intestinal es una patología infrecuente en adultos, con presentación clínica poco específica. El síntoma cardinal es el dolor. La causa, en la mayoría de los casos, obliga como tratamiento primario la escisión quirúrgica completa para un manejo exitoso.

REFERENCIAS

1. Real Academia Nacional de Medicina. Invaginación intestinal. En: Diccionario de términos médicos. 2012. Disponible en: https://dtme.ranm.es/buscador.aspx?NIVEL_BUS=3&LEMA_BUS=invaginacion
2. Hong Choi S, Koo Han J, Hyung Kim S, Min Lee J, Ho Lee K, Jun Kim Y, *et al.* Intussusception in Adults: From Stomach to Rectum. *AJR.* 2004;183(3):691-698. Disponible en: <https://www.ajronline.org/doi/pdf/10.2214/ajr.183.3.1830691>.
3. Franco-Herrera R, Burneo-Esteves M, Martín-Gil J, Fabregues-Olea D, Pérez-Díaz F, TYurégano-Fuentes F. 1- Invaginación intestinal en el adulto: una causa infrecuente de obstrucción mecánica. *Rev Gastroenterol Mex.* 2012;77(3):153-156. Disponible en: <http://www.revistagastroenterologiamexico.org/es-pdf-S0375090612000304>

4. Diccionario de la lengua española. Invaginación. Edición Tricentenario. Real Academia Española. Madrid: RAE. Actualización 2020. Disponible en: <https://dle.rae.es/invaginaci%C3%B3n>.
5. Alvayay Quilodrán P, Shiappacasse Faúndes G, Labra Weitzler A, De la Barra Esconar C. Invaginaciones intestinales en adultos: la visión del radiólogo. *Acta Gastroenterol Latinoam*. 2015;45(4):323-332. Disponible en: <https://www.actagastro.org/numeros-antteriores/2015/Vol-45-N4/Vol45N4-PDF13.pdf>.
6. Hirotaka H, Makio M, Hiroshi K, Nobuyasu K. Adult Intussusception: A Retrospective Review. *World J Surg*. 2015;39:134-138.
7. Cañete-Celestino E, Villarejo-Ordoñez A, Núñez-Delgado Y. Invaginación intestinal en adulto secundaria a leiomioma. *RAPD*. 2016;39(6):528-530. Disponible en: <https://www.sapd.es/revista/2016/39/6/08>
8. Marinis A, Yiallourou A, Samanides L, Dafnios N, Anastasopoulos G, Vassiliou L, *et al*. Intussusception of the bowel in adults: a review. *World J Gastroenterol*. 2009;15(4):407-11. doi: 10.3748/wjg.15.407.
9. Wang Y, Gowing S, Arena G. Adult colo-colonic intussusception caused by congenital bands: A case report and literature review. *Int J Surg Case Rep*. 2016;26:88-92. doi: 10.1016/j.ijscr.2016.07.019.
10. Mouaqit O, Hasnai H, Chbani L, Oussaden Am Maazas K, Amarti A, *et al*. Pedunculated lipoma causing colo-colonic intussusception: a rare case report. *BMC Surg*. 2013;13:51. doi: 10.1186/1471-2482-13-51.
11. Aguirre F, Silva A, Parra P, Salcedo D, López P, Acevedo Y. Intususcepción como causa de obstrucción intestinal en el adulto: un desafío para los cirujanos. *Rev Colomb Cir*. 2019;34:79-86. Disponible en: <http://www.scielo.org.co/pdf/rcci/v34n1/2619-6107-rcci-34-01-00079.pdf>.
12. Carrasco Rodríguez R, García Fontán EM, Blanco Ramos M, Benavides LJM, Otero Lozano D, Moldes Rodríguez M, *et al*. Seudotumor inflamatorio y tumor miofibroblástico inflamatorio: criterios diagnósticos y diferencias pronósticas. *Cir Esp*. 2021;03:009. doi: 10.1016/j.ciresp.2021.03.009.

13. Osnaya H, Zaragoza TA, Escoto JA, Mondragón MA, Sánchez RD. Tumor miofibroblástico inflamatorio (pseudotumor inflamatorio) ocasionando abdomen agudo. *Rev Chil Cir.* 2014;66(3):264-268. Disponible en: <https://www.scielo.cl/pdf/rchcir/v66n3/art14.pdf>
14. Gallegos-Sierra C, Belmonte-Chico Goerne MA, Ramírez-Jaimez J, de la Cruz-Temores S, Loenher-Ruezga KL. Intususcepción intestinal secundaria a tumor miofibroblástico en un adulto mayor: reporte de caso. *Cirugía y cirujanos.* 2017;85(5):444-448. doi: 10.1016/j.circir.2016.06.001.
15. Unver N, Coban G, Onaran OI, Kunduz E, Arslan A, Umit F, *et al.* Co-existence of acute appendicitis and inflammatory myofibroblastic tumor of the small intestine: A case report. *Annals of Medicine and Surgery.* 2015;4(3):217-220. doi.org/10.1016/j.amsu.2015.07.001.
doi.org/10.1016/j.amsu.2015.07.001.