

Caso Clínico

Enfisema mediastínico como complicación de una crisis asmática en paciente joven con COVID-19

Mediastinal emphysema as a complication of asthmatic crisis in a young patient with COVID-19

Albert Rafael Barrail Hellman¹ 

Eva Azucena González Duarte² 

¹Ministerio de Salud Pública y Bienestar Social, Hospital Regional de Ciudad del Este, Servicio de Medicina Interna. Ciudad del Este, Paraguay

²Ministerio de Salud Pública y Bienestar Social, Hospital Regional de Ciudad del Este, Servicio de Neumología. Ciudad del Este, Paraguay

RESUMEN

El COVID-19 es el virus causante de la pandemia actual, su método de transmisión es aéreo y su tropismo por el aparato respiratorio hace que las personas con patologías de base a nivel pulmonar sean más susceptibles. En este caso produjo una exacerbación del asma bronquial y una complicación rara de éste es el neumomediastino.

Palabras clave: Enfisema mediastínico, estado asmático, asma, infecciones por coronavirus


ABSTRACT

COVID-19 is a virus that caused the current pandemic. Its airborne transmission and tropism for the respiratory system make people with lung-based pathologies more susceptible. In this case, it

Autor de Correspondencia: Dr. Albert Rafael Barrail Hellman. Ministerio de Salud Pública y Bienestar Social, Hospital Regional de Ciudad del Este, Servicio de Medicina Interna. Ciudad del Este, Paraguay

Correo electrónico: albertbarrail@hotmail.com

Artículo recibido: 25 de setiembre de 2022. **Artículo aprobado:** 22 de noviembre de 2022

 Este es un artículo de acceso abierto, distribuido bajo los términos de [Licencia de Atribución Creative Commons](https://creativecommons.org/licenses/by/4.0/), que permite uso, distribución y reproducción en cualquier medio, siempre que se acredite el origen y la fuente originales.

Como citar este artículo: Barrail Hellman AR, González Duarte EA. Enfisema mediastínico como complicación de una crisis asmática en paciente joven con COVID-19. Rev. Nac. (Itauguá). 2022;14(2):083-087.

not only produced an exacerbation of bronchial asthma, but also pneumomediastinum, a rare complication of asthma.

Keywords: Mediastinal emphysema, status asthmaticus, asthma, coronavirus infections.

INTRODUCCIÓN

El asma es una enfermedad que se caracteriza por una inflamación de las vías aéreas, una limitación reversible del flujo de aire y síntomas respiratorios. Es una patología con alta prevalencia y altos costos anuales^(1,2). Las exacerbaciones son aspectos de los más problemáticos dentro del espectro del paciente asmático y una carga enorme para los gastos públicos, generalmente causado por virus, lo que cabe destacar en este reporte que el virus aislado es el COVID-19⁽²⁾. En este reporte se muestra una complicación de una exacerbación como lo es un neumomediastino que se presenta durante la exacerbación. Esta es una entidad rara y generalmente autolimitada. El aire penetra por el tejido intersticial hacia el mediastino, progresando por las fascias musculares y pudiendo producir enfisema a nivel torácico y en cuello. Es poco frecuente 1/30,000 casos. Las causas son el aumento de presiones intratorácicas (barotrauma) que ocurren en el asma bronquial⁽³⁾.

REPORTE DE CASO

Paciente del sexo femenino, 21 años, estudiante, soltera, domiciliada en Minga Guazú.

Tiene antecedentes de asma desde la infancia, catalogada como asma leve, en tratamiento con salbutamol según demanda y salmeterol/fluticasona para mantenimiento (la misma refiere que abandono dicho medicamento hace 3 meses aproximadamente). Desconoce hipertensión arterial, diabetes y alergia a medicamentos. Niega internaciones y cirugías previas así como hábitos tóxicos y uso crónico de corticoides.

Acude al servicio de Neumología por cuadro de 5 días de tos en varias oportunidades no cianotizante ni emetizante, sin expectoración, refiere además chillido de pecho por lo cual se automedica con sus aerosoles según demanda con ligera mejoría del cuadro, el mismo se repite diariamente, hasta que 24 horas antes presenta dolor en región frontal del cuello, de intensidad leve que se acompaña de disfagia por lo cual acude al servicio.

Ingresa en buen estado general, buena mecánica respiratoria, hemodinamia estable, lucida. Cifras tensionales: 120/80 mmHg, frecuencia cardiaca y pulso de 90 por minuto, frecuencia respiratoria: 22 por minuto, saturación: 94% con oxigenoterapia a 2 litros/min por oximetría de pulso, Temperatura axilar: 36°.

Al examen físico del aparato cardiovascular, abdomen, sistema osteomuscular, genitourinario y nervioso no se observan particularidades. Llama la atención a nivel respiratorio la presencia de enfisema subcutáneo a nivel de tórax. A la auscultación se evidencia roncus y sibilancias en ambos campos pulmonares de vértice a base. En la zona anterior del cuello se evidencia además enfisema subcutáneo a la palpación (signo de Hamman).

Analítica de ingreso: Hemoglobina: 12 g/dL Hematocrito: 42 % Glóbulos Blancos: 7.200 /uL N: 62 % L: 28 % Plaquetas: 180.000 /uL Urea: 35 mg/dl Creatinina: 0.8 mg/dl pH: 7,35 pCO₂: 34 mmHg Bicarbonato: 25 mmol/L orina: normal.

Se le solicita una tomografía de cuello y tórax simple donde se constata aire en región anterolateral derecha del cuello que se expande al tórax, compatible con diagnóstico de un neumomediastino. Se le solicita hisopado para SARS-COV-2 por ser un cuadro respiratorio (Figura 1).

La paciente quedó internada en el servicio por 3 días para manejo de la crisis asmática y observar el neumomediastino. Tuvo tratamiento con hidrocortisona 100 mg cada 8 hs por 24 horas + salbutamol y salmeterol/fluticasona aerosoles, posterior al primer día se modifica el corticoides a prednisona vía oral 40 mg/día dividido en dosis a las 08:00 y a las 16:00 hs con buena mejoría de la crisis asmática, 72 horas posterior al ingreso se realiza tomografía de control donde se encuentra sin particularidades. Retorna serología para SARS-COV-2 positivo por lo que se notifica a paciente sobre la enfermedad y la posible causante de la reagudización de su cuadro de base. Se decide el alta del paciente y reposo por una semana; con buena evolución y tratamiento de mantenimiento, sin nuevas agudizaciones.

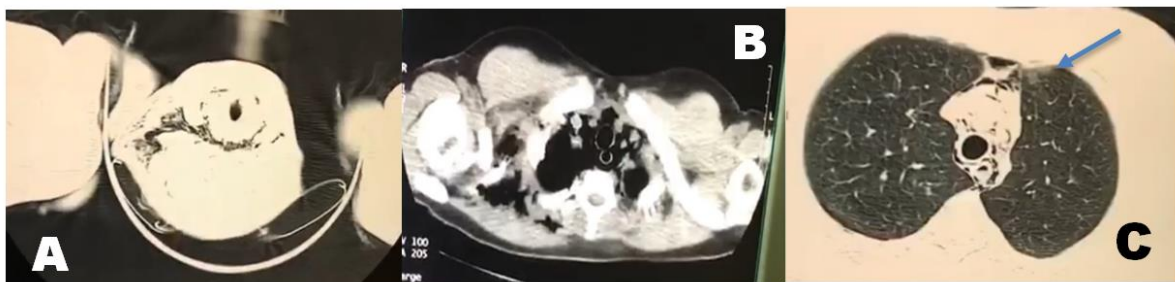


Figura 1: Tomografía de Torax y Cuello simple: A.: región anterolateral derecha del cuello imagen compatible con neumomediastino. B. Se observa como la lesión sigue por la región del torax. C. Se observa el área pulmonar con algunas lesiones en vidrio deslustrado en el torax anterior (flecha azul).

DISCUSIÓN

La exacerbación del asma es una causa frecuente de consulta, en un estudio en Inglaterra de 50.000 personas con asma al menos 1/3 presento exacerbaciones en 8 años y 1 % de ellos anualmente, siendo esto una causa frecuente de consultas en los hospitales⁽²⁾. Nuestra paciente presentó cuadros leves de crisis en el pasado pero que no requirieron internación.

Las causas más frecuentes serian infecciones virales de las cuales el virus más aislado es el rinovirus, enterovirus, VSR, entre otros. En este caso no tenemos una estadística sobre el COVID-19 como desencadenante del asma bronquial⁽⁴⁾.

El neumomediastino es una entidad rara 1/30,000 casos suele ser la incidencia, variando un poco de una literatura a otra. Nuestro reporte de caso no se adecua a la literatura clasica, del cual nos habla de hombres jóvenes, 22,8 años, fumadores en la mayoría de los casos, mientras que en nuestro caso encontramos una mujer joven sin hábitos tóxicos y con un asma bronquial mal controlado y con abandono de mantenimiento desde hace 3 meses^(1,3,5).

Los síntomas presentados se asocian a los descritos en los artículos revisados. Tos, dolor torácico, molestias a nivel del cuello el cual la paciente refirió durante su estadía con nosotros, pero lo característico seria el enfisema subcutáneo⁽³⁾.

El diagnostico se realiza por presencia de un signo que se considera patognomónico, el signo de Hamman que sería la crepitación que ocurre en la región anterior del tórax que se percibe en la región afecta, que confirma el enfisema subcutáneo. Generalmente es suficiente una radiografía de tórax para realizar el diagnostico, pero en algunos casos puede pasar desapercibido y sería necesario una tomografía axial computarizada, como se hizo en el caso de nuestra paciente y como muchos autores consideran el *Gold standard*⁽¹⁾.

Generalmente está asociada a buen pronóstico, el tratamiento es generalmente sintomático y conservador, a pesar de lo impactante que pueden ser las imágenes y la clínica asociada. Hay casos descritos de necesidad de intubación orotraqueal pero estadísticamente no tenemos datos confiables. El tratamiento suele ser el de la enfermedad de base y oxigenoterapia según necesidad, con buena resolución^(1,3).

El tratamiento adecuado del asma es la mejor protección contra exacerbaciones de asma incluido en el SARS-COV-2⁽⁶⁾.

CONCLUSIÓN

Nos pareció importante el reportar este caso debido a la baja incidencia de neumomediastino a nivel mundial, local y además a las implicancias que llevo a esta exacerbación, que sería la infección de un RNA virus el COVID-19. Virus en amplio estudio en la actualidad que se tendría que valorar si podría desplazar al rinovirus como causa principal de exacerbación de asma. Asimismo la facilidad con la que el diagnostico puede pasar desapercibido debido a la baja experiencia del personal en observar estos casos.

Declaración de contribución de autores:

Barrail Hellman AR: participó de la concepción, redacción del trabajo, aprobación final y está capacitado para responder íntegramente cualquier sección del trabajo.

González Duarte EA: participó en la redacción de la investigación, contribuyó en la versión final y es apta para responder a cualquier pregunta del texto.

REFERENCIAS

1. Maestre Serrano RY, Reales-Rois R, ibanco-Payares K, Santiago-Henríquez E. Neumomediastino espontaneo en paciente con antecedente de asma: informe de caso y revisión de literatura. Rev Médica Panamá. [Internet]. 2019;38(2): 55-59. Disponible en: <http://access.revistasmedicas.org/pdf/?j=1&opensource=rev&openpdf=y&o=YXBwbGljYXRpb24vcGRm&ojl=aHR0cHM6Ly93d3cucmV2aXN0YW11ZGljYS5vcmcvaW5kZXgucGhwL3JtZHAyYXJ0aWNsZS92aWV3LzQ4Mi83MDE=>
2. Saglani S, Wisnivesky JP, Charokopos A, Pascoe CD, Halayko AJ, Custovic A. Pulmonary, sleep, and critical care update: update in asthma 2019. Am J Respir Crit Care Med. 2020;202(2):184–92. doi: 10.1164/rccm.202003-0596UP.
3. Almadama Pacheco V, Valido Morales AS, García Ibarra HD, Luque Crespo E, Montemayor R. Neumomediastino y asma bronquial. Neumosur. 2007;19(2):88–90.
4. Aceves MR, Barr A, Ornelas J. Virus más frecuentemente aislados en la exacerbación de asma y su correlación con niveles de eosinófilos e inmunoglobulina E sérica total. Arch. argent. pediatr. 2018;116(3):192–7. doi: 10.5546/aap.2018.192.
5. Vanzo V, Bugin S, Snijders D, Bottecchia L, Storer V, Barbato A. Pneumomediastinum and pneumopericardium in an 11-year-old rugby player: a case report. J Athl Train. 2013;48(2):277–81. doi: 10.4085/1062-6050-48.1.11.
6. Sarioğlu N. Asthma and covid-19: What do we know? Tuberk Toraks. 2020;68(2):141–7. doi: 10.5578/tt.69775.