


Caso Clínico


## Remisión de la psoriasis vulgar posterior a quimioterapia por neoplasia hematológica

### Remission of psoriasis after chemotherapy for hematological malignancy

María Noemí da Ponte Rojas<sup>1</sup> 

Judith Nelsi Montiel Centurion<sup>1</sup> 


Claudia Romina Contreras Ramírez<sup>1</sup> 


Arnaldo Benjamín Feliciano Aldama Caballero<sup>1</sup> 

<sup>1</sup>Universidad Nacional de Asunción, Facultad de Ciencias Médicas, Hospital de Clínicas. San Lorenzo, Paraguay.

**Editor responsable:** Ángel Ricardo Rolón Ruíz Díaz . Ministerio de Salud Pública y Bienestar Social, Centro Médico Nacional-Hospital Nacional. Itauguá, Paraguay.

**Revisor 1:** Estela Torres de Taboada . Ministerio de Salud Pública y Bienestar Social, Centro Médico Nacional-Hospital Nacional. Itauguá, Paraguay.

**Revisor 2:** Olga María Aldama Olmedo . Ministerio de Salud Pública y Bienestar Social, Dirección General de Vigilancia de Salud, Programa Nacional de Control de la lepra, Centro de Especialidades Dermatológicas. San Lorenzo, Paraguay.

**Revisor 3:** Fátima María Núñez Lezcano . Ministerio de Salud Pública y Bienestar Social, Instituto de Medicina Tropical, Asunción, Paraguay.

**Autor de Correspondencia:** María Noemí da Ponte Rojas. Universidad Nacional de Asunción, Facultad de Ciencias Médicas, Hospital de Clínicas. San Lorenzo, Paraguay. Correo electrónico: [dapontenoemi50@gmail.com](mailto:dapontenoemi50@gmail.com)

**Artículo recibido:** 02 de julio de 2024. **Artículo aprobado:** 29 de agosto de 2024



Este es un artículo de acceso abierto, distribuido bajo los términos de [Licencia de Atribución Creative Commons](https://creativecommons.org/licenses/by/4.0/), que permite uso, distribución y reproducción en cualquier medio, siempre que se acredite el origen y la fuente originales.

**Como citar este artículo:** da Ponte Rojas MN, Montiel Centurión JN, Contreras Ramírez CR, Aldama Caballero ABF. Remisión de la psoriasis vulgar posterior a quimioterapia por neoplasia hematológica. Rev. Nac. (Itauguá). 2024;16(3):229-236.

## RESUMEN

Divulgamos el caso de una paciente con psoriasis vulgar que presento empeoramiento de la misma luego de infección por Chikungunya, sin mejoría del brote con el tratamiento habitual de la psoriasis, en quien posteriormente se realiza el diagnóstico de Linfoma Hodgkin tipo clásico. Se inició tratamiento quimioterápico y se observó una mejoría completa de las lesiones cutáneas de la psoriasis.

**Palabras clave:** psoriasis, linfoma, chikungunya

## ABSTRACT

We report the case of a patient with psoriasis vulgaris who presented worsening of the disease after infection with Chikungunya, with no improvement of the outbreak with the usual treatment for psoriasis, in whom a diagnosis of classic Hodgkin lymphoma was subsequently made. Chemotherapy treatment was started and a complete improvement of the skin lesions of psoriasis was observed.

**Keywords:** psoriasis, lymphoma, chikungunya.

## INTRODUCCIÓN

La psoriasis es una enfermedad inflamatoria poligenética mediada por el sistema inmunológico que afecta principalmente la piel, pero también puede afectar uñas y articulaciones. En su etiopatogenia intervienen varios factores como la predisposición genética, factores ambientales y psicosomáticos<sup>(1,2)</sup>.

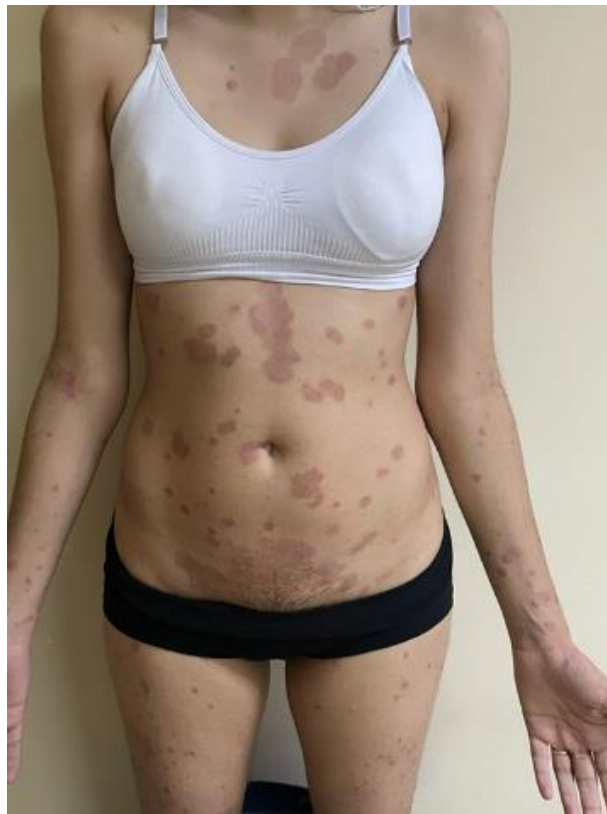En la actualidad existen varios tratamientos sistémicos para la psoriasis moderada-grave siendo el más utilizado en nuestro país el metotrexato.

A continuación, se presenta un caso de una paciente con psoriasis vulgar y debut de neoplasia hematológica posterior a infección por Chikungunya (CHIKV), con mejoría del brote de psoriasis posterior a inicio de tratamiento quimioterápico.

## CASO CLÍNICO

Paciente femenina, 24 años, universitaria, procedencia Asunción, aparentemente sana. Padres con psoriasis. Consulta por aparición de manchas rojas y descamativas de 6 meses de evolución, distribuidas en cuero cabelludo, tronco y extremidades, asintomáticas.

**Examen físico:** Pápulas y placas eritematodescamativas de 0,5 a 2cm de diámetro en cuero cabelludo, cuello, espalda baja y pubis (Figura 1).



**Figura 1:** Múltiples pápulas y placas eritematodescamativas en tronco y miembros superiores e inferiores.

**Anatomía patológica:** Se realizó biopsia de piel, la cual confirma el diagnóstico de psoriasis.

Se inicia mediación tópica (betametasona + ácido salicílico) y fototerapia UVB de banda angosta con respuesta parcial. Ante extensión y empeoramiento de lesiones se agregan metotrexato 15 mg/semanal y ácido fólico 10mg/semanal, además de betametasona + ácido salicílico tópicos.

A las 2 semanas del inicio del metotrexato se constata descenso de hemoglobina (11,4 mg/ dl a 8,9 mg/dl), haptoglobina disminuida, LDH aumentada y test de Coombs positivo. Ante el diagnóstico de anemia hemolítica, probablemente secundaria al metotrexato, se decide suspender el mismo y continuar solo con fototerapia y el tratamiento tópico anteriormente citado. A los 2 meses se realiza nuevo test de Coombs, el cual retorna negativo.

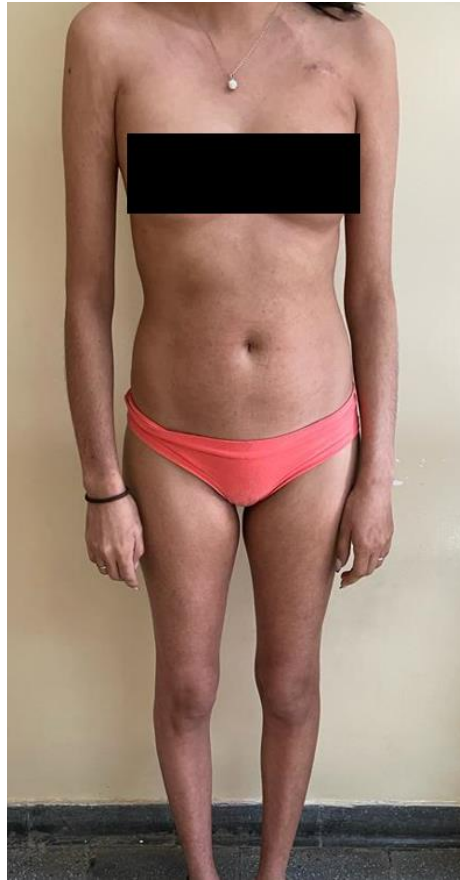Se inicia tratamiento alternativo para la psoriasis con acitretin 10 mg/día, se mantiene el tratamiento durante 2 meses.

Presenta infección por CHIKV y posterior a la fase aguda de la infección persiste febril por más de 2 semanas, se agregan pérdida de peso y lesiones de psoriasis que empeoran. Se realiza tomografía con contraste de cabeza, cuello, tórax, abdomen y pelvis, donde se constatan adenopatías mediastinales.

Se realiza toma de biopsia de estas adenopatías, cuya anatomía patológica informa

Linfoma de Hodgkin tipo clásico. Inicia quimioterapia esquema ABVD: Doxorrubicina, Bleomicina, Vinblastina, Dacarbazina. Desde la primera sesión de quimioterapia presenta mejoría de las lesiones, quedando solo hiperpigmentación post inflamatoria (**Figura 2**).

Completó 12 ciclos hasta la fecha, sin nuevas lesiones en piel y remisión de la patología hematológica.



**Figura 2:** Desaparición de las lesiones de psoriasis en piel tras primera sesión de quimioterapia.

## DISCUSIÓN

La psoriasis es una enfermedad inflamatoria sistémica asociada a múltiples comorbilidades, incluyendo neoplasias. Se ha planteado que hay un mayor riesgo de linfoma debido a la fisiopatología, tratamientos o una combinación de estos factores; esta asociación sería más fuerte para el linfoma de Hodgkin y el linfoma de células T al igual que el caso expuesto <sup>(3)</sup>.

Varios agentes infecciosos están descritos como carcinógenos humanos de Clase 1 por la Organización Mundial de la Salud (OMS) <sup>(4)</sup>. También el CHIKV está asociado con varios tipos de linfoma, especialmente con el Linfoma de Burkitt<sup>(4)</sup>. Se cree que estos agentes infecciosos promueven la linfomagénesis mediante procesos relacionados con la estimulación antigénica. Se conoce que el CHIKV produce alteraciones en la arquitectura de los ganglios linfáticos afectados <sup>(4,5)</sup>.

Los pacientes con psoriasis y CHIKV pueden presentar una exacerbación de lesiones cutáneas posterior al cuadro infeccioso, pero sin la afectación sistémica, haciéndose evidente la presencia de la neoplasia hematológica <sup>(3,6)</sup>.

El metotrexato es una medicación frecuentemente utilizada en psoriasis graves.

Existen pocos reportes de caso en la literatura de la aparición de anemia hemolítica autoinmune posterior al uso de metotrexato <sup>(7,8)</sup>. La anemia hemolítica también se describe asociada a neoplasias, especialmente a las linfoproliferativas <sup>(9)</sup>.

El riesgo de que los pacientes con psoriasis desarrollen linfomas puede atribuirse a la fisiopatología (a una respuesta inmunitaria anormal caracterizada por una mayor actividad de los linfocitos T y B y de las células presentadoras de antígenos) o al tratamiento de la psoriasis (el tratamiento de la psoriasis con ciclosporina o metotrexato se han relacionado con el desarrollo de linfoma) <sup>(10)</sup>

Se ha reportado en la literatura médica que algunos pacientes con psoriasis y enfermedades neoplásicas concomitantes experimentan una notable mejoría en los síntomas de la psoriasis tras recibir tratamiento con quimioterapia <sup>(11)</sup>. Numerosos estudios indican que los pacientes con psoriasis tienen mayor riesgo de desarrollar cáncer, especialmente cutáneo, pudiendo estar relacionado con la naturaleza inflamatoria de la enfermedad y con factores ambientales (tabaquismo, consumo de alcohol, exposición a radiación ultravioleta (UV)). Actualmente se recomienda consensuar con el oncólogo el tratamiento para la psoriasis en pacientes con cáncer activo <sup>(12)</sup>.

El caso presentado destaca la complejidad en el manejo de pacientes con psoriasis, la importancia de un enfoque integral y multidisciplinario, así como la necesidad de ajustar los tratamientos a las distintas comorbilidades que un paciente con psoriasis puede presentar.

### **Conflicto de interés**

Los autores declaran no tener ningún conflicto de interés.

### **Financiamiento**

Financiamiento propio.

## **Disponibilidad de datos y materiales**

El manuscrito contiene toda la evidencia que respalda los hallazgos. Para obtener mayor información, previa solicitud razonable, el autor correspondiente puede proporcionar detalles más completos y un conjunto de datos.

## **Declaración de contribución de autores**

Montiel J: Ha concebido y diseñado el trabajo, ha recopilado, analizado e interpretado datos, ha redactado el manuscrito y coordinado la publicación.

da Ponte Rojas MN: ha aportado conceptos, analizó formalmente el manuscrito, depurando datos y participando en la redacción final.

Contreras R y Aldama A: Contribuyeron a la síntesis de datos y a la redacción del manuscrito.

Los autores están en pleno conocimiento del contenido final del manuscrito y aprueban su publicación.

## **Nota del editor jefe**

Todas las afirmaciones expresadas, en este manuscrito, son exclusivamente las de los autores y no representan necesariamente las de sus organizaciones afiliadas, ni las del editor, los editores responsables y los revisores. Cualquier producto que pueda ser evaluado en este artículo, o afirmación que pueda hacer su fabricante, no está garantizado ni respaldado por el editor.

## **REFERENCIAS**

1. Grän F, Kerstan A, Serfling E, Goebeler M, Muhammad K. Current developments in the immunology of psoriasis. *Yale J Biol Med.* 2020;93(1):97-110.
2. Kamiya K, Kishimoto M, Sugai J, Komine M, Ohtsuki M. Risk factors for the development of psoriasis. *Int J Mol Sci.* 2019;20(18):4347. doi: 10.3390/ijms20184347
3. Gelfand JM, Shin DB, Neimann AL, Wang X, Margolis DJ, Troxel AB. The risk of lymphoma in patients with psoriasis. *J Invest Dermatol.* 2006;126(10):2194-201. doi: 10.1038/sj.jid.5700410.
4. Van Den Bosch C. A Role for RNA viruses in the pathogenesis of Burkitt's Lymphoma: the need for reappraisal. *Adv Hematol.* 2012;2012:1-16. doi: 10.1155/2012/494758.

5. Chien YW, Wang CC, Wang YP, Lee CY, Perng GC. Risk of leukemia after dengue virus infection: a population-based cohort study. *Cancer Epidemiol Biomarkers Prev.* 2020;29(3):558-64. doi: 10.1158/1055-9965.EPI-19-1214.
6. Seetharam KA, Sridevi K. Chikungunya infection: a new trigger for psoriasis. *J Dermatol.* 2011;38(10):1033-4. doi: 10.1111/j.1346-8138.2011.01200.x.
7. Yoshida K, Kurosaka D, Ozawa Y, Yokoyama T, Tajima N. A case of rheumatoid arthritis associated with autoimmune hemolytic anemia due to weekly low-dose methotrexate therapy. *Ryumachi Rheum.* 2000;40(4):693-8.
8. Woolley III P, Sacher V, Priego V, Schanfield M, Bonnem E. Methotrexate-induced immune haemolytic anaemia. *Br J Haematol.* 1983;54(4):543-52. doi: 10.1111/j.1365-2141.1983.tb02132.x.
9. Arias de la Vega F, Torres López A, Piedra Roset P, Barco Burguete A, Rosas Gutiérrez L, Sola Galarza A. Anemia hemolítica paraneoplásica asociada a cáncer de próstata: a propósito de un caso. *An Sist Sanit Navar.* 2022;45(3):e1023.
10. Daudén E, Castañeda S, Suárez C, García-Campayo J, Blasco AJ, Aguilar MD, *et al.* Abordaje integral de la comorbilidad del paciente con psoriasis. *Actas Dermosifiliogr.* 2012;103(Supl 1):1-64.
11. Alballa N, Alyousef A, Alamari A, Alhumidi AA, Zayed MA, Zeitouni L, *et al.* Hodgkin's lymphoma in a patient on adalimumab treatment for psoriasis. *AME Case Rep.* 2018;2(49):1-5.
12. Puig L, Notario J, López-Ferrer A, Scheneller-Pavelescu L, Pérez B, Galache C, *et al.* Recomendaciones del Grupo de Psoriasis de la Academia Española de Dermatología y Venereología sobre el manejo de la psoriasis en pacientes oncológicos. *Actas Dermosifiliogr.* 2024;115(7):702-11.