

Caso Clínico

Enfermedad trofoblástica gestacional – Mola invasora

Gestational trophoblastic disease – Invasive mole


María Magdalena Prieto Agüero¹ 


Karen Leticia Britez Ramírez² 

¹Ministerio de Salud Pública y Bienestar Social, Centro Médico Nacional-Hospital Nacional, Departamento de Ginecología-Obstetricia. Itaiguá, Paraguay.

²Universidad Nacional de Itapúa, Facultad de Medicina, Posgrado en Ginecología y Obstetricia. Encarnación, Paraguay.

Editor responsable: Ángel Ricardo Rolón Ruíz Díaz . Ministerio de Salud Pública y Bienestar Social, Centro Médico Nacional- Hospital Nacional, Departamento de Docencia e Investigación. Itaiguá, Paraguay.

Revisor 1: Julia Noemí Mancuello . Ministerio de Salud Pública y Bienestar Social, Instituto Nacional de Salud. Asunción, Paraguay.

Revisor 2: Luis Emilio Meza Britez . Ministerio de Salud Pública y Bienestar Social, Centro Médico Nacional- Hospital Nacional. Itaiguá, Paraguay


RESUMEN

La proliferación del tejido placentario origina un conjunto de enfermedades relacionadas, incluidas todas en el término de enfermedad trofoblástica gestacional (ETG). Las lesiones incluyen: la mola hidatiforme (completa y parcial), la mola invasiva, el coriocarcinoma, el tumor trofoblástico del sitio placentario, tumor trofoblasticoepitelioide. Se describe en este reporte un caso de mola invasora *diagnosticada* posterior a un procedimiento de aspirado manual endouterino *(AMEU)*, detectada por niveles séricos de gonadotropina coriónica humana (β -hCG) cuantitativo en ascenso *en sus controles post AMEU por una ETG.* Por lo que se demuestra la importancia del seguimiento mediante controles seriados en sangre de β -hCG cuantitativo, para un oportuno diagnóstico y tratamiento.

Palabras clave: Enfermedad trofoblástica gestacional, Mola hidatiforme invasiva, coriocarcinoma.

Autor de Correspondencia: Karen Leticia Britez Ramírez. Universidad Nacional de Itapúa, Facultad de Medicina, Posgrado en Ginecología y Obstetricia. Encarnación, Paraguay. Correo electrónico: Karenletibr@gmail.com

Artículo recibido: 15 de noviembre de 2024. **Artículo aprobado:** 12 de diciembre de 2024

 Este es un artículo de acceso abierto, distribuido bajo los términos de [Licencia de Atribución Creative Commons](https://creativecommons.org/licenses/by/4.0/), que permite uso, distribución y reproducción en cualquier medio, siempre que se acredite el origen y la fuente originales.

Como citar este artículo: Britez Ramírez KL, Prieto Agüero MM. Enfermedad trofoblástica gestacional – Mola invasora. Rev. Nac. (Itaiguá). 2025;17:e00006.

ABSTRACT

Placental tissue proliferation gives rise to a set of related diseases, all of which are included in the term gestational trophoblastic disease (GTD). Lesions include: hydatidiform mole (complete and partial), invasive mole, choriocarcinoma, placental site trophoblastic tumor, and epithelioid trophoblastic tumor. This report describes a case of an invasive mole *diagnosed* after a manual endouterine aspiration procedure *(MVA)*, detected by rising quantitative serum levels of human chorionic gonadotropin (β -hCG) *in post-MVA controls by GTD.* Therefore, the importance of follow-up through serial blood controls of quantitative β -hCG is demonstrated for a timely diagnosis and treatment.

Keywords: Gestational Trophoblastic Diseases, Hydatidiform, Mole Invasive, Choriocarcinoma.

INTRODUCCIÓN

La proliferación del tejido placentario origina un conjunto de enfermedades relacionadas, incluidas todas en el término de enfermedad trofoblástica *gestacional* (ETG). Las lesiones incluyen: la mola hidatiforme (completa y parcial), la mola invasiva, el coriocarcinoma, el tumor trofoblástico del sitio placentario, tumor trofoblástico epitelioides⁽¹⁾.

La incidencia de la ETG varía según las diferentes regiones del mundo desde 0,6 a 2 por cada 1.000 embarazos. En las mujeres hispanas es de 4 por cada 1000 embarazos⁽²⁾.

La mola invasiva es poco frecuente, se define como una proliferación de tejido embrionario que penetra la pared uterina, puede perforar, producir invasión y destrucción local. Las vellosidades hidrópicas pueden producir embolias en lugares distantes⁽³⁾.

REPORTE DE UN CASO

Paciente de 39 años, proveniente de Villarrica del Espíritu Santo, Departamento de Guairá, casada, sin antecedentes patológicos personales ni familiares a destacar. De los antecedentes ginecológicos y obstétricos destacamos, menarca a los 15 años, ritmo regular, nulípara, fecha de última menstruación 07 de octubre 2023. Refiere cuadro que inicia 10 días antes del ingreso con dolor en hemiabdomen inferior tipo puntada de moderada intensidad que no irradia y no cede con ingesta de ningún medicamento, además al cuadro se acompaña pérdida roja por vagina de coloración rojo oscuro con coágulos en moderada cantidad. Motivo por el cual acude al centro asistencial Hospital Regional de Villarrica, en donde le realizan una ecografía ginecológica transvaginal que informa, útero en AVF de forma y tamaño aumentado y eco estructura alterada por presencia de mioma intramural, cavidad

ocupada por masa mixta sugerente de enfermedad trofoblástica gestacional (embarazo molar). Ovarios de aspecto normal. Se realiza estudios laboratoriales y la remiten al Centro Médico Nacional-Hospital Nacional, centro de referencia nacional de patologías complejas de Paraguay, ingresando en fecha 18 de octubre 2023.

Al ingreso presenta un buen estado general, normolínea, eutrófica, con presión arterial 110/70 mmHg, FC: 80 lpm, FR: 20 rpm, T: 36°C. Examen pleuropulmonar y cardiovascular normal. Abdomen simétrico blando, depresible no doloroso a la palpación superficial ni profunda RHA + sin defensa muscular, ni irritación peritoneal.

En el examen genital con espejulo se observa vagina de coloración rosada, cérvix hipertrófico, violáceo no se constata sangrado activo, ni antiguo cérvix impresiona cerrado. Al tacto vaginal vagina de coloración rosada cérvix mediano bien epitelizado, cerrado. Tacto bimanual útero en anteversoflexión aumentado como de 20 semanas, fondo de saco de Douglas no doloroso ni abombado, frenkel negativo. No se tactaban tumoraciones parauterinas. En la siguiente tabla se describe los métodos auxiliares de diagnóstico (Tabla 1).

Tabla 1: Métodos auxiliares de diagnóstico

Hemograma	Crisis	Química	Orina simple	Otros
HB:12,5g/dl	TP: 100%	Glucosa: 108 mg/dl	Leucocitos: 15 a 20 /c	β -hCG cuantitativo >1000 mUI/mL
Hto:35,5%	TP: 10,8seg.	Urea:21 mg/dl	Proteínas:+	
Gb: 7.850/mm ³	INR: 0,95	Creatinina:,49 mg/dl	Bacterias: ++	
N:51%	TTPA: 25,8 seg.	GOT: 23 U/L	Hematíes: 2 a 4 /c	
Plaq:270.000/mm ³	Fibrinógeno: 567 mg/dl	GPT: 32 U/L	Nitritos: negativo	
		A:79 U/L		
		BT: 0,4 mg/dl		
		BI: 0,2 mg/dl		
		BD: 0,2 mg/dl		
		GGT: 26 U/L		

Fuente: Datos obtenidos por el autor de la ficha clínica. Departamento de archivos. Hospital Nacional
Hb: hemoglobina; **Hto:** hematocrito; **Gb:** glóbulos blancos; **N:** neutrófilos; **Plaq:** plaquetas; **TP:** tiempo de protrombina, **INR:** índice internacional normalizado; **TTPA:** tiempo de tromboplastina parcial activada; **GOT:** aspartato aminotransferasa; **GPT:** alanina aminotransferasa; **A:** ácido úrico; **BT:** bilirrubina total; **BI:** bilirrubina indirecta; **BD:** bilirrubina directa; **GGT:** gamma-glutamil transferasa; **β -hCG:** subunidad beta de la gonadotropina coriónica humana

Ingresa con diagnóstico de enfermedad trofoblástica gestacional, se realiza aspirado manual endouterino, donde se constata canal vaginal con restos ovulares y vesículas en moderada cantidad. Histerometría de entrada 13 cm. Se extrae material compatible con vesículas en moderada cantidad. Histerometría de salida 10 cm.

Informe de anatomía patológica: Vellosidades coriales de tamaño aumentado con presencia de cisternas centrales y proliferación trofoblástica circunferencial. Compatible con enfermedad trofoblástica gestacional (Mola Completa).

Paciente es dada de alta el 24 de octubre de 2023 con pedido de ecografía ginecológica transvaginal y β -hCG cuantitativo en 8 días. Posteriormente porta laboratorios en ascenso del 15 de diciembre del 2024, β -hCG cuantitativo 110420 mUI/mL, laboratorio del 21 de diciembre del 2024 β -hCG cuantitativo 112030. Perfil tiroideo TSH 0.05 μ UI/ml, T3 total 128 ng/dl, T4 total: 7.8 μ g/dl, T4 libre: 131 ng/dl. Por lo cual reingresa al Servicio de Urgencias de Gineco-Obstetricia el 18 de diciembre de 2023 y se realiza estudios auxiliares de diagnósticos. Una tomografía computada de abdomen y pelvis en la cual informa útero de tamaño aumentado y heterogéneo con áreas líquidas internas, otras de aspecto nodular, además de realce intenso al contraste endovenoso. A correlacionar con datos clínicos y antecedentes. No se descarta enfermedad trofoblástica gestacional.

Tomografía computada de tórax: Al momento no se observan signos de neumopatía aguda.

Se realiza una histeroscopia diagnóstica donde se constata a útero aumentado de tamaño con vesículas y vasos de calibre aumentado a nivel de cara anterior de la cavidad uterina, el cual se encontraba fuertemente adherido. Por lo que se pensó en una enfermedad trofoblástica gestacional persistente-Mola invasora. En dicha internación se realiza por tal diagnóstico histerectomía abdominal total más salpingectomía bilateral. Se constata un útero de 10 x 7.5 x 6 cm, serosa de coloración beige- parduzca, brillante e irregular, con una formación nodular blanquecina (**Figura 1**).

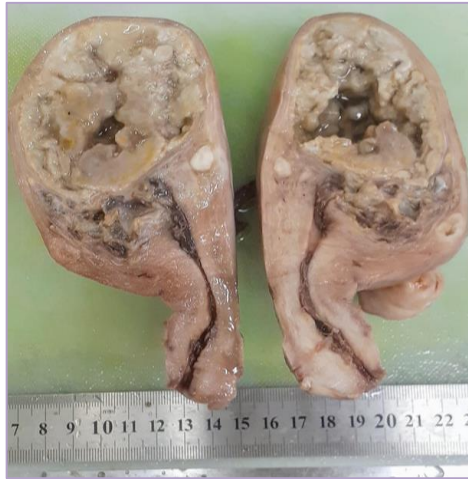

Figura 1: Pieza quirúrgica de histerectomía total más salpingectomía bilateral. En cuerpo uterino se observa formación nodular blanquecina de 0,4 cm. A la apertura, la cavidad endometrial ocupada por material parduzco, donde se identifica formación tumoral sólida-quística beige parduzco.

El estudio anatomopatológico informa la microscopia se observa cavidad uterina ocupada por vellosidades coriales edematosas, con cisterna central y proliferación trofoblástica, que en focos contacta y en otros invade el miometrio sin intervención de la decidua. Se observan además presencia de células del trofoblasto en la luz de un vaso sanguíneo (Figura 2).

Mola hidatiforme invasiva de 3,5 cm. Limitada al útero. Se observan extensas áreas de necrosis. Se identifica émbolo vascular de trofoblasto. Margénes endo y ecto cervicales libre de lesión neoplásicas. Leiomioma típico intramural y subseroso de 0,8 cm y 0,4 cm. Trompas uterinas congestivas y edematosas. pTNM:pT1.

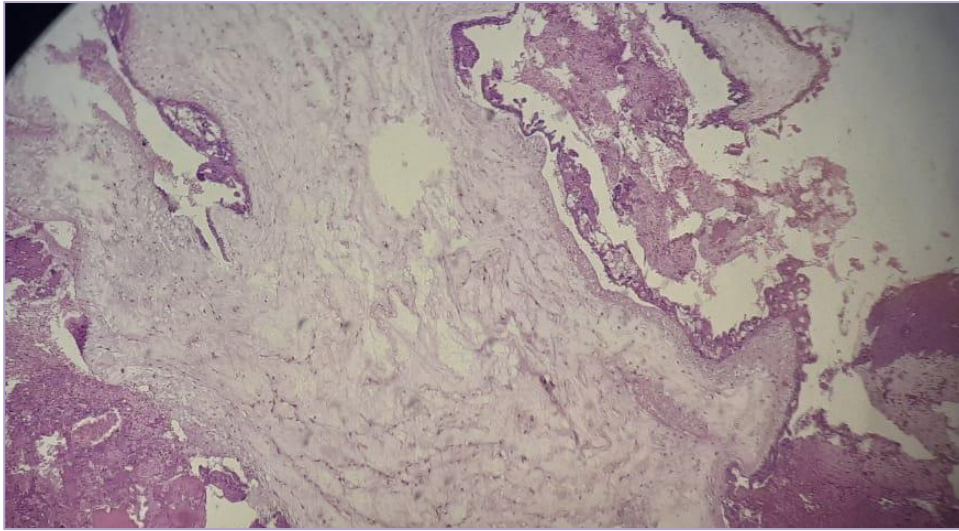


Figura 2: Cavidad uterina ocupada por vellosidades coriales edematosas, con cisterna central y proliferación trofoblástica circunferencial, que en focos contacta y en otros invade el miometrio sin intervención de decidua.

Durante el seguimiento posterior a la cirugía se realiza controles seriados de β -hCG cuantitativo en descenso (23/01/2024) 141 mUI/mL, en fecha (21/02/2024) 6,60 mUI/mL, en fecha (20/03/2024) 4,16 mUI/mL y en fecha (22/04/2024) 1,19 mUI/mL.

DISCUSIÓN

Según un reporte realizado en el 2022 en Uruguay menciona lamola invasora como una entidad poco frecuente cuyo reconocimiento temprano es esencial. Entre los factores de riesgos para el desarrollo de enfermedad trofoblástica gestacional se considera a los extremos de la edad fértil como factor de riesgo principal, lo cual se correlaciona con la edad de la paciente en estudio. Los riesgos de la mola invasora son hemorragia uterina severa, el sangrado puede ser tanto vaginal como intraperitoneal por perforación uterina, progresión a coriocarcinoma y metástasis a distancia⁽⁴⁾.

Arriagada R. *et al.*⁽⁵⁾ refiere como forma de presentación clínica de la ETG la metrorragia del primer trimestre de embarazo, la expulsión de vesículas hidrópicas, poco frecuente pero patognomónicas, hiperémesis gravídica debido a los altos niveles de β -hCG, síndrome preeclampsia precoz, elementos clínicos de hipertiroidismo secundario a niveles elevados de β -hCG, distress respiratorio en casos de diseminación a distancia con afectación pulmonar. En el caso de nuestra paciente se podría relacionar el resultado del perfil tiroideo con los niveles elevados de β -hCG. En el examen físico se puede encontrar altura uterina discordante en relación a la EG situación que la paciente presentaba⁽⁶⁾.

En un estudio del 2019, Espinoza A. *et al.* menciona que el diagnóstico de sospecha se realiza mediante estudios complementarios, como la determinación cuantitativa de β -hCG, con niveles usualmente mayores a 100,000 mUI/ mL. Están indicados estudios de imagen como la ecografía

abdominal, transvaginal y/o la resonancia magnética. El estudio confirmatorio es el anatomopatológico. La Radiografía de tórax es útil para descartar compromiso por invasión pulmonar. En caso de sospecha de enfermedad metastásica se debe complementar con tomografía axial computarizada de cráneo, tórax y abdomen⁽⁷⁾.

La evacuación por succión y legrado, idealmente realizada bajo guía ecográfica, es el método preferido de evacuación de un embarazo molar independientemente del tamaño del útero si se desea mantener la fertilidad. La histerectomía es una alternativa al legrado por succión si el deseo de gestación ha finalizado. Además de evacuar el embarazo molar, la histerectomía proporciona una esterilización permanente y disminuye la necesidad de quimioterapia posterior, al eliminar el riesgo de invasión local del miometrio como causa de enfermedad persistente. La paciente opto por el tratamiento quirúrgico radical con histerectomía mássalpingectomía con preservación de ovarios con eventual tratamiento quimioterápico con metotrexato según controles seriados de BHCG que retornaban en descenso por lo que no fue necesario la terapia adyuvante⁽⁸⁾.

El seguimiento es un pilar importante en estas pacientes tras la evacuación molar, con el fin de diagnosticar y tratar a tiempo una posible neoplasia trofoblástica gestacional⁽⁴⁾.

Declaración de contribución de autores:

Prieto MM: concepción de la idea de investigación, recolección de datos, análisis e interpretación de los resultados

Brítez Ramírez KL: concepción y diseño de la investigación, preparación del artículo, revisión crítica del manuscrito.

Los autores están en pleno conocimiento del contenido final y autorizan su publicación

Conflicto de Interés

Los autores declaran no tener ningún conflicto de interés.

Fuente de financiamiento

Este reporte de caso fue realizado mediante financiación propia.

Disponibilidad de datos y materiales

El manuscrito contiene toda la evidencia que respalda los hallazgos. Para obtener mayor información, previa solicitud razonable, el autor correspondiente puede proporcionar detalles más completos y un conjunto de datos.

Correo electrónico: Karenletibr@gmail.com

Nota del editor jefe

Todas las afirmaciones expresadas, en este manuscrito, son exclusivamente las de los autores y no representan necesariamente las de sus organizaciones afiliadas, ni las del editor, los editores responsables y los revisores. Cualquier producto que pueda ser evaluado en este artículo, o afirmación que pueda hacer su fabricante, no está garantizado ni respaldado por el editor.

REFERENCIAS

1. Sanamé-Columbié O, Jiménez-Lobaina O, Jiménez-Reyes W. Mola invasiva. Presentación de un caso. Rev Inf Cient [Internet]. 2021 [citado 29 Oct 2024];100(5):1-7. Disponible en: <https://revinfcientifica.sld.cu/index.php/ric/article/view/3515>
2. Huanca-Llamo J, Aranzabal-Alegria G, Chanduvil W. Factores asociados a enfermedad trofoblástica gestacional en un Hospital De Referencia Peruano. Rev. Fac. Med. Hum. [Internet]. 2020 [citado 2024 Oct 29]; 20(1):64-69. doi: 10.25176/rfmh.v20i1.2547.
3. Gary Cunningham F, Kenneth JL, Steven LB, Jodi SD, Hoffman BL, *et al.* Enfermedad trofoblástica gestacional. En: Williams Obstetrics. 25ed. New York: McGraw-Hill Education; 2019. p:257-65.
4. Fontoura G, Dotti S, Citrin E. Neoplasia trofoblástica gestacional: mola invasora. Reporte de un caso. Arch. de Gin. y Obs. [Internet]. 2022 [citado 29 Oct 2024]; 60 (1): 77-86. Disponible en: <https://ago.uy/descargar/adjunto/92-8aolp4-ago60-1-art-6-cierre.pdf>
5. Arriagada DR, Novoa Ra R, Urrutia SP. Mola hidatidiforme completa con preeclampsia e hipertiroidismo: presentación clásica. Rev. chil. obstet. ginecol. [Internet]. 2017 [citado 2024 Oct 30];82(1):77-79. doi: 10.4067/S0717-75262017000100011.
6. Riegé M, Bianconi MI, Bayo J, Vico C, Goldsman M. Consenso FASGO Enfermedad Trofoblastica Gestacional. FASGO. 2016;15(1):1-40
7. Espinoza Artavia A, Fernández Vaglio R, Solar del Valle T. Actualización en patología trofoblástica gestacional: mola hidatiforme y neoplasias. Rev.méd.sinerg. [Internet]. 1 de mayo de 2019 [citado 30 de octubre de 2024];4(5):44 - 59. Disponible en: <https://revistamedicasinergia.com/index.php/rms/article/view/193>
8. Ngan HY, Seckl MJ, Berkowitz RS, Xiang Y, Golfier F, Sekharan PK, *et al.* Update on the diagnosis and management of gestational trophoblastic disease. Int J Gynecol Obstet. 2024; 143 (S2): 79-85. doi: 10.1002/ijgo.12615.